

Breathing Exercise dan Mobilisasi Bertahap terhadap Kemampuan Fungsional Pada Pasien Pasca Operasi Double Valve Replacemant: Case Report

Amalia Carissa Ariyanti¹, Suryo Saputra Perdana², Purnomo Gani³, Diani Qomaradewi Indah Sari⁴

¹Student of Professional Education of Physiotherapist, Universitas Muhammadiyah Surakarta, Indonesia

²Physiotherapy Departement, Universitas Muhammadiyah Surakarta, Indonesia

^{3,4}Physiotherapist, RSUP Dr. Kariyadi Semarang, Indonesia

*Corresponding author: Amalia Carissa Ariyanti, Email: amaliacarissa@gmail.com

Abstract

Introduction: *Double valve replacement* merupakan sebuah prosedur pembedahan yang bertujuan untuk mengganti dua katub yaitu katub mitral dan aorta. Periode pasca pembedahan dapat menyebabkan komplikasi oleh karena ketidakaktifan fisik sehingga menyebabkan penurunan kemampuan fungsional. *Breathing exercise* dan mobilisasi bertahap telah terbukti dapat membantu pasien dalam meningkatkan kemampuan fungsionalnya.

Case Presentation: Pasien berusia 53 tahun dengan diagnosa medis post-op DVR e.c *possible significant stenosis* pada *bioprostetic mitral valve* (RIW MVR 2011), CHF-RHD (MS, moderate AS, moderate to severe AR, mod-severe TR) dan AF NVR mengalami gangguan respirasi dan penurunan mobilitas fisik.

Management and Outcome: Case Report yang dilakukan selama 3 hari pada pasien pasca operasi Double Valve Replacement (DVR) dengan pemberian latihan *breathing exercise*, *active exercise*, *stretching*, serta mobilisasi bertahap dan dilakukan evaluasi setiap akhir pertemuan.

Discussion: Evaluasi dilakukan dengan menggunakan instrumen pengukuran vital sign, NRS, skala borg, medline, serta ICU Mobility scale menunjukkan setelah pemberian terapi yang dilakukan 3 kali mendapatkan hasil adanya penurunan nyeri, sesak, serta peningkatan ekspansi thoraks dan peningkatan kemampuan fungsional.

Conclusion: Metode Latihan berupa *breathing exercise* dan mobilisasi bertahap dapat memberikan pengaruh pada aspek kemampuan aktifitas dan fungsional pada pasien pasca operasi *double valve replacement*.

Keyword: *Physical therapy, Double Valve Replacement, Breathing Exercise, Early Mobilization*

Introduction

Penyakit Jantung rematik(PJR) merupakan penyakit yang umum terjadi di negara berkembang (1). Penyakit jantung rematik terjadi sebagai komplikasi dari demam rematik yang disebabkan oleh bakteri *streptococcus dan hemoliticus type A* pada tenggorokan. Penyakit ini dapat menyebabkan kekakuan/*stenosis* maupun kelainan pada katub jantung seperti regurgitasi. Sekitar 50-60 % kasus yang paling sering terkena dampak dari PJR yaitu katub mitral dan hanya 20% kasus terjadi lesi gabungan pada katub aorta dan mitral. Regurgitasi katup aorta dapat terjadi akibat dari sklerosis katup aorta yang menyebabkan regurgitasi darah ke ventrikel kiri diikuti dengan dilatasi dan hipertropi ventrikel kiri. Akibatnya dapat menyebabkan stenosis pada katup mitral sebagai akibat fibrosis yang terjadi pada cincin katup mitral, kontraktur daun katub, corda tendinea serta musculus papilari. Stenosis dari katup mitral ini akan menyebabkan meningkatnya tekanan dan hipertropi pada atrium kiri, hipertensi vena pulmonal yang selanjutnya dapat menyebabkan kelainan jantung kanan (2). Salah satu tindakan pencegahan terjadinya komplikasi akibat kelainan katub yaitu dengan tindakan pembedahan.

Double Valve Replacement(DVR) merupakan sebuah prosedur pembedahan yang bertujuan untuk mengganti katub mitral dan aorta (3). Periode pasca pembedahan dapat menyebabkan komplikasi oleh karena ketidakaktifan fisik. Adapun komplikasi pasca pembedahan diantaranya yaitu penurunan kapasitas fisik dan kemampuan fungsional yang dapat menyebabkan penurunan quality of life pada pasien (4). Selain itu pembedahan juga berpotensi untuk menyebabkan penurunan fungsi otot pernafasan, penurunan fungsi pulmonal, dan menghasilkan atelektasis hingga setidaknya 8 minggu pasca operasi yang disebabkan oleh perubahan mekanika pernafasan pasca pembedahan (5).

Breathing exercise merupakan sebuah teknik pernafasan apapun yang memungkinkan inspirasi atau ekspirasi lebih dalam atau mengubah laju, pola, atau ritme pernafasan. (6) Adapun manfaat pemberian *breathing exercise* yaitu mengurangi hiperventilasi paru-paru, meningkatkan fungsi otot pernafasan dan toleransi aktifitas, serta meningkatkan kualitas hidup pasien (7). Selain *breathing exercise*, mobilisasi bertahap diduga mampu untuk mengurangi hari rawat inap dan mampu meningkatkan kemampuan fungsional pasien. Berdasarkan penelitian yang dilakukan oleh Afxonidis *et al.* (2021) menunjukkan bahwa mobilisasi bertahap yang dimulai dari mobilisasi ditempat tidur, duduk di tempat tidur, duduk di tepi tempat tidur, lalu latihan berdiri selama satu hingga dua menit hingga berjalan di sekitar tempat tidur terbukti efektif untuk mengurangi lama rawat di ICU dan rawat inap. Dengan demikian *breathing exercise* dan mobilisasi bertahap dapat menjadi salah satu solusi untuk pemulihan setelah pembedahan sehingga penulis ingin membuktikan pengaruh dari pemberian *breathing exercise* dan mobilisasi bertahap pada kemampuan fungsional pasien pasca operasi *double valve replacement*.

Case Presentation

Ny.M merupakan seorang guru sekolah dasar yang berusia 53 tahun. Awalnya pada bulan November 2023 pasien merasakan sesak nafas ketika melakukan aktifitas yang berat seperti naik turun tangga maupun berjalan jauh. Pasien juga mengeluh mudah lelah ketika melakukan aktivitas sehari-hari sehingga pasien memutuskan untuk periksa ke RS Nirmala Suri Sukoharjo dan kemudian pasien dirujuk ke RSUP Dr.Kariadi Semarang dan didiagnosis *possible significant stenosis pada bioprosthetic mitral valve* (RIW MVR 2011), CHF-RHD (MS, moderate AS, moderate to severe AR, mod-severe TR) dan AF NVR. Setelah itu pada tanggal 16 Februari 2024 dilakukan operasi DVR (*Double valve replacement*). Setelah menjalani operasi, pasien menjalani rawat inap pada ruang ICCU dan mengalami gangguan respirasi dan penurunan mobilitas fisik.

Pada hari ke 4 setelah operasi, kondisi umum pasien tampak lemah dengan insisi pada sternum yang masih dibalut kain kassa, bahu pasien tampak protraksi, tidak tampak sianosis dan *clubbing finger*, tidak tampak bengkak pada ekstremitas bawah serta posisi pasien *fowler’s* atau duduk bersandar pada bed dengan alat medis masih terhubung pada tubuh pasien diantaranya yaitu *swan ganz catheter*, *central venous catheter* (CVC) subclavicular, *water seal drainage*, *sringe pump* serta nasal kanul dengan 3lpm.

Pasien bernafas menggunakan pernafasan dada dengan pola nafas cepat dan dangkal. Pada pemeriksaan palpasi suhu permukaan kulit normal antara dada kanan dan kiri serta telapak kaki kiri dan kanan, Pergerakan sangkar thorax kanan dan kiri simetris, posisi trakea simetris dan terdapat spasme pada otot bantu nafas (m.SCM, m.pectoralis dan m.upper trapezius). Pada pemeriksaan auskultasi didapatkan suara paru ronchi pada paru sinistra lobus basal segmen posterior dan pada suara jantung tidak terdengar suara bising jantung. Saat itu Pasien mengeluhkan nyeri pada daerah bekas operasi, pegal pada bahunya, sedikit sesak, masih lemah ketika menggerakkan tangan dan kakinya serta pasien mengeluh sulit untuk mengeluarkan dahaknya. Pemeriksaan nyeri diukur menggunakan skala NRS dan didapatkan hasil nyeri diam yang dirasakan pada saat posisi berbaring yaitu 3/10, dan nyeri gerak saat melakukan gerakan tangan dan saat batuk 5/10. sesak nafas diukur menggunakan skala borg dan didapatkan hasil 2/10 (sedikit sesak nafas).

Pada pemeriksaan gerakan dasar, pasien dapat melakukan gerakan aktif pada regio *cervical* dan *shoulder* secara normal namun pada fleksi *shoulder* sinistra pasien tidak bisa full ROM. Pada gerakan pasif regio *cervical* dan *shoulder* dapat digerakkan dengan full ROM. Pada pemeriksaan ekspansi thorax, pasien mendapatkan hasil adanya penurunan ekspansi thoraks. Adapun hasil yang diperoleh yaitu pada titik pengukuran *axilla* pasien mendapat hasil selisih antara ekspirasi dan inspirasi sebanyak 1cm, ICS 4-5 mendapat selisih hasil 1 cm, dan *procesus xiophoideus* mendapatkan hasil 1,5cm. Pada pemeriksaan kemampuan fungsional yang diukur menggunakan ICU *mobility scale* pasien mendapat kategori grade 1 dengan intepretasi pasien hanya mampu beraktifitas di atas tempat tidur seperti bridging, latihan aktif, serta active assisted exercise. Segala aktifitas

pasien tidak beranjak dari tempat tidur ataupun melewati tepi tempat tidur.

Management dan Outcome

Metode yang digunakan dalam penelitian ini yaitu studi kasus/case report yang dilakukan pada tanggal 19 Februari 2024 sampai dengan 21 februari 2024. Pada T1 (19 Februari 2024) pasien berada di ruang ICCU dengan keadaan sadar dan dilakukan intervensi *breathing exercise* dan *active exercise*. *Breathing exercise* yang diberikan yaitu *deep breathing* yang bertujuan untuk membantu pasien untuk meningkatkan ventilasi paru dan mengurangi nyeri dada, *Thoracic expansion exercise* bertujuan untuk membantu pasien untuk meningkatkan kemampuan dalam volume pengembangan paru, dan diajarkan untuk *diafragmatic breathing* yang bertujuan untuk mengaktifkan otot diafragma saat bernafas. *Active exercise* bertujuan untuk mempertahankan fleksibilitas sendi anggota gerak atas dan bawah serta menghindari kelemahan dan kekakuan otot. *Active exercise* dilakukan dengan cara menginstruksikan pasien secara aktif untuk menggerakkan anggota tubuhnya mulai dari *finger, wrist, elbow, shoulder*, kemudian pada ekstremitas bawah mulai dari *finger, ankle, knee, dan hip* pasien. Setelah itu karena pada hasil pemeriksaan auskultasi terdapat ronchi maka pasien diajarkan latihan batuk efektif yang tujuan untuk membantu pasien mengeluarkan secret sebagai upaya untuk melancarkan jalan nafas dengan memosisikan pasien di posisi duduk dengan kedua tangannya menyilang di depan dada.

Pada T2 (20 Februari 2024) pasien sudah berada di bangsal dengan kondisi umum baik dan diberikan *breathing exercise, active exercise, stretching* yang bertujuan untuk relaksasi dan mengurangi spasme pada otot-otot bantu pernafasan serta diberikan mobilisasi bertahap. Pada pertemuan 2, mobilisasi bertahap yang dilakukan yaitu latihan duduk bersandar di bed dan latihan duduk di tepi bed. Pada pertemuan ke-3 (T3) pada tanggal 21 Februari 2024 pasien diberikan *stretching, breathing exercise*, dan mobilisasi bertahap berupa duduk bersandar di bed, duduk di tepi bed, latihan berdiri dan latihan berjalan. Pengukuran pada penelitian ini dilakukan disetiap sesi terapi dengan menggunakan vital sign untuk mengukur tekanan darah, heart rate, respiratory rate, serta SPO2. Pengukuran nyeri menggunakan NRS/*Numeric rating scale* dengan skala 0-10, Ekspansi thoraks dengan medline, Pengukuran sesak nafas dengan borg scale, dan kemampuan fungsional menggunakan ICU Mobility Scale.

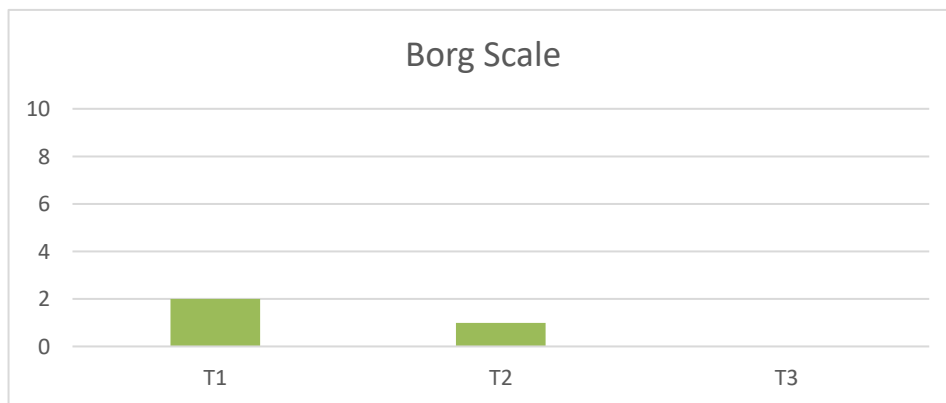
Tabel 1. Hasil evaluasi tekanan darah, heart rate, respiratory rate, dan saturasi oksigen dengan vital sign

Terapi	Vital Sign	
	Pre	Post
T1	Td: 128/88 mmHg Hr: 94/mnt	Td: 130/85 mmHg Hr: 95/mnt

	Rr: 21/mnt SpO2: 100%	Rr: 21/mnt SpO2: 100%
T2	Td: 130/90 mmHg Hr: 106/mnt Rr: 21/mnt SpO2: 91%	Td: 130/90 mmHg Hr: 100/mnt Rr: 20/mnt SpO2: 95%
T3	Td: 110/80 mmHg Hr: 93/mnt Rr: 22/mnt SpO2: 93%	Td: 120/80 mmHg Hr: 95/mnt Rr: 18/mnt SpO2: 99%

Berdasarkan data diatas, Pemeriksaan vital sign Pada T1 menunjukkan adanya peningkatan yang tidak signifikan pada tekanan darah yang diukur sebelum latihan 128/88 menjadi 130/85 setelah latihan. Pada pemeriksaan vital sign T2 tidak terdapat perubahan pada sebelum dan sesudah operasi namun pada T3 terdapat kenaikan sistole sebelum dan sesudah latihan dengan selisih 10mmHg.

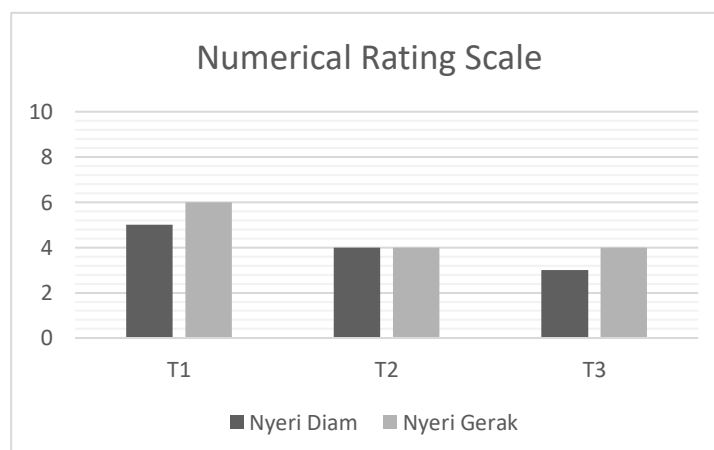
Gambar 1. Hasil evaluasi derajat sesak nafas



Gambar 1 menunjukkan pemeriksaan derajat sesak nafas yang diukur menggunakan skala borg menunjukkan bahwa terdapat penurunan derajat sesak nafas yang pada semula T1 menunjukkan nilai 2 yaitu sedikit sesak, kemudian turun pada T2 dengan nilai 1 yaitu sangat sedikit sesak nafas dan turun lagi pada T3 dengan nilai 0 yaitu tidak ada sesak nafas sama sekali.

Evaluasi Nyeri dengan NRS

Gambar 2. Hasil evaluasi derajat nyeri pada area incisi pada Os.Sternum



Penilaian skala nyeri pada area incisi yang terdapat di sternum dilakukan menggunakan numeric rating scale/NRS mendapatkan hasil yaitu

- a. Nyeri diam pada T1 dengan nilai 5, menurun pada T2 dengan nilai 4 dan kembali turun pada T3 dengan nilai 3 yaitu nyeri ringan
- b. Nyeri gerak pada T1 mendapatkan nilai 6 lalu menurun pada T2 dan T3 dengan nilai 4

Tabel 2. Hasil evaluasi ekspansi thoraks

Titik Pengukuran	Selisih Ekspirasi dan Inspirasi					
	T1		T2		T3	
	Pre	Post	Pre	Post	Pre	Post
Axilla	1	1	1	1	1,1	1,1
ICS 4-5	1	1	1	1	1,2	1,2
P.Xypoideus	1,5	1,5	1,5	1,5	2	2

Berdasarkan tabel di atas, dapat dilihat bahwa terdapat peningkatan pengembangan sangkar thoraks pada titik pengukuran axilla, ICS 4-5 dan Xypoideus. Pada titik pengukuran di axilla menunjukkan peningkatan yang tidak signifikan dari yang semula T1 mendapat nilai 1 menjadi 1,1 pada pertemuan ke 3.

Tabel 3. Hasil evaluasi kemampuan aktifitas dan fungsional menggunakan ICU Mobility Scale

Pertemuan	Grade	Keterangan
T1	1/9	Duduk di tempat tidur, berolahraga di tempat tidur
T2	3/9	Duduk di tepi tempat tidur
T3	7/9	Berjalan dengan bantuan 2 orang atau lebih

Berdasarkan tabel 3, Pemeriksaan kemampuan aktifitas dan fungsional dinilai menggunakan ICU mobility scale dengan hasil terdapat peningkatan kemampuan fungsional dari T1 yang mendapatkan hasil 1 yaitu hanya mampu duduk dan melakukan exercise di bed hingga mendapat hasil 7 pada T3 yaitu mampu berjalan dengan bantuan dua orang.

Discussion

Pasien atas nama Ny.M berusia 53 tahun berjenis kelamin perempuan dengan diagnosa medis Post DVR et causa Possible significant stenosis pada bioprosthetic mitral valve (RIW MVR 2011), CHF-RHD (MS, moderate AS, moderate to severe AR, mod-severe TR), AF NVR yang telah

diberikan tindakan fisioterapi sebanyak 3 kali dengan pemberian breathing exercise berupa deep breathing exercise, Thoracic Expansion Exercise, dan diafragmatic breathing serta mobilisasi bertahap untuk mengatasi problematika fisioterapi seperti nyeri pada incisi, sesak nafas, penurunan ekspansi thoraks, dan penurunan kemampuan aktifitas dan fungsional

Diperkirakan komplikasi pasca operasi terjadi pada 38-58% dengan 15-25% berhubungan langsung dengan kesehatan pernafasan/komplikasi paru (9). Breathing exercise merupakan sebuah metode yang sangat penting untuk mencegah terjadinya komplikasi paru-paru setelah operasi (10). Menurut Mailani *et al.*, (2022) pemberian breathing exercise juga sangat efektif untuk meningkatkan sangkat thoraks serta dapat menurunkan tingkat nyeri. breathing exercise juga bermanfaat untuk relaksasi sehingga dapat membuat hemodinamik menjadi lebih stabil dan pada akhirnya dapat meningkatkan kemandirian pasien setelah pemberian terapi.

Setelah dilakukan operasi, pasien akan mengalami penurunan kemampuan kapasitas fungsional oleh karena ketidakaktifan fisik. Teknik mobilisasi bertahap diduga dapat meningkatkan kemampuan aktifitas dan fungsional. Teknik tersebut memiliki banyak manfaat seperti peningkatan ventilasi, kekuatan otot, serta peningkatan kemampuan fungsional. Mobilisasi yang dilakukan berupa mobilisasi aktif di tempat tidur, transfer, anbulasi, dan latihan berjalan (11). Hal tersebut sejalan dengan penelitian yang dilakukan oleh Xue *et al.* (2022) bahwa mobilisasi bertahap terbukti efektif dalam meningkatkan cardiorespirasi fitness dan fungsi dari sistem cardiovascular.

Conclusion

Berdasarkan hasil studi yang telah dilakukan, metode latihan berupa breathing exercise dan mobilisasi bertahap dapat memberikan pengaruh yang signifikan pada aspek kemampuan aktifitas dan fungsional pada seorang pasien pasca operasi *double valve replacement*.

Acknowledgments

Alhamdulillah rabbi ‘alamin, puji syukur kehadiran Allah Subhanahu Wataala yang telah melimpahkan rahmat serta hidayahNya sehingga penulis dapat menyelesaikan penulisan artikel ini. Terimakasih penulis ucapkan kepada Bapak Suryo Saputra Perdana., M.Sc., PT selaku dosen pembimbing dan Bapak Purnomo Gani., Ftr. serta Ibu Diani Qomaradewi., S.Tr.Kes., Ftr. selaku pembimbing lahan di RSUP Dr.Kariyadi Semarang atas arahan dan bimbingannya sehingga peneliti dapat menyelesaikan penulisan artikel ini.

References

1. Simpson MT, Kachel M, Neely RC, Erwin WC, Yasin A, Patel A, et al. Rheumatic Heart Disease in the Developing World. *Struct Hear*. 2023;7(6):100219.
2. Passos LSA, Nunes MCP, Aikawa E. Rheumatic Heart Valve Disease Pathophysiology and Underlying Mechanisms. *Front Cardiovasc Med*. 2021;7(January):1–10.
3. Egger ML, Gahl B, Koechlin L, Schömig L, Matt P, Reuthebuch O, et al. Outcome of patients with double valve surgery between 2009 and 2018 at University Hospital Basel, Switzerland. *J Cardiothorac Surg*. 2022;17(1):1–8.
4. Ria S, Rosella KD, Andi SR. MANAGEMENT OF PHYSIOTHERAPY IN VALVE REPLACEMENT E . C . MITRAL REGURGITATION RELATED TO AEROBIC CAPACITY : A CASE STUDY Introduction Mitral disease is an abnormality or dysfunction in the form of mechanical damage or abnormalities in the structure or fun. *Acad Physiother Conf*. 2021;195–202.
5. Ragnarsdóttir M, Kristjánsdóttir Á, Ingvarsdóttir I, Hannesson P, Torfason B, Cahalin LP. Short-term changes in pulmonary function and respiratory movements after cardiac surgery via median sternotomy. *Scand Cardiovasc J*. 2004;38(1):46–52.
6. Yun R, Bai Y, Lu Y, Wu X, Lee S Da. How Breathing Exercises Influence on Respiratory Muscles and Quality of Life among Patients with COPD? A Systematic Review and Meta-Analysis. *Can Respir J*. 2021;2021.
7. Cai Y, Ren X, Wang J, Ma B, Chen O. Effects of Breathing Exercises in Patients With Chronic Obstructive Pulmonary Disease: A Network Meta-analysis. *Arch Phys Med Rehabil*. 2024;105(3):558–70.
8. Afxonidis G, Moysidis D V., Papazoglou AS, Tsagkaris C, Loudovikou A, Tagarakis G, et al. Efficacy of early and enhanced respiratory physiotherapy and mobilization after on-pump cardiac surgery: A prospective randomized controlled trial. *Healthc*. 2021;9(12):1–11.
9. Pu CY, Batarseh H, Zafron ML, Mador MJ, Yendamuri S, Ray AD. Effects of Preoperative Breathing Exercise on Postoperative Outcomes for Patients With Lung Cancer Undergoing Curative Intent Lung Resection: A Meta-analysis. 2022;102(12):2416–27.
10. Zencir G, Eser I. Effects of Cold Therapy on Pain and Breathing Exercises Among Median Sternotomy Patients. *Pain Manag Nurs*. 2016;17(6):401–10.
11. Sari IP, Pristiano A, Ibrahim A. PROGRAM FISIOTERAPI PADA KASUS POST OPERASI ATRIAL SEPTAL DEFECT CLOSURE TIPE II DI RSUP Dr. SARDJITO

YOGYAKARTA : CASE REPORT. Indones J Physiother. 2022;2(2):142–52.

12. Xue W, Xinlan Z, Xiaoyan Z. Effectiveness of early cardiac rehabilitation in patients with heart valve surgery : a randomized , controlled trial. 2022;