

## MANAJEMEN FISIOTERAPI PADA KASUS POST ORIF OPEN FRACTURE OS HUMERUS SINISTRA 1/3 CRANIAL AD CONTRACTIONUM; A CASE REPORT

Alifa Akbar<sup>1</sup>, Suryo Saputra Perdana<sup>2</sup>, Reza Arshad Yanuar<sup>3</sup>

<sup>1</sup>Student of Bachelor in International Health, Universitas Muhammadiyah Surakarta, Indonesia

<sup>2</sup>Faculty of Health Sciences, Universitas Muhammadiyah Surakarta, Indonesia

<sup>3</sup>Physiotherapist, Rumah Sakit Umum Daerah Salatiga, Indonesia

\*Corresponding author: Alifa Akbar, Email: [J130235135@student.ums.ac.id](mailto:J130235135@student.ums.ac.id)

### Abstract

**Introduction:** Fisioterapi adalah salah satu ilmu dibidang kesehatan yang berhubungan dengan fungsi gerak tubuh. Bentuk pengobatan fisioterapi bermacam-macam bisa menggunakan latihan olahraga khusus, penguluran otot dan bermacam macam teknik serta alat khusus. Nyeri karena bekas incisi setelah operasi pasti akan dirasakan oleh pasien, sehingga perlu dilakukan penanganan medis setelahnya, seperti fisioterapi. **Case Presentation:** pasien dengan diagnosa oleh dokter Open fracture os Humerus sinistra 1/3 cranial ad contractionum dan Open fracture os radius sinistra 1/3 distal ad contractionum dilakukan operasi pemasangan plat and screw di humerus dan pemasangan wire di radial. Keluhan utama pasien yaitu pada lengan atas dan pergelangan tangan sebelah kiri terasa nyeri ketika digunakan untuk melakukan aktivitas sehari hari seperti mengambil benda yang ada diatas kepala dan menggenggam sesuatu. **Management and Outcome:** Intervensi yang diberikan menggunakan modalitas alat Infra red dan beberapa latihan seperti active exercise, pasif exercise serta contract relax. Evaluasi yang diukur oleh peneliti meliputi evaluasi nyeri, kekuatan otot, LGS, odem dan kemampuan fungsional. Pengukuran evaluasi dilakukan diawal pertemuan untuk sesi pertama dan diakhir pertemuan untuk sesi kedua sampai ke empat. **Discussion:** Pada pasien post op fraktur dirasa sangat diperlukan mobilisasi dini seperti pasif exercise untuk mencegah terjadinya komplikasi post op seperti kekakuan, atrofi otot maupun perlengketan sendi synovial. **Conclusion:** Pemberian modalitas IR yang digabungkan dengan latihan contract relax, active serta pasif exercise yang dilakukan sebanyak 4x terhadap Ny. R di RSUD Salatiga dapat mengurangi nyeri, meningkatkan kekuatan otot, menambah fleksibilitas / LGS, mengurangi odem dan meningkatkan kemampuan fungsional.

**Keyword:** Fisioterapi, fracture, nyeri, exercise

---

## Introduction

Fisioterapi adalah salah satu ilmu dibidang kesehatan yang berhubungan dengan fungsi gerak tubuh, seseorang yang menjalankan profesi ini disebut sebagai fisioterapis. Bentuk pengobatan fisioterapi bermacam-macam bisa menggunakan latihan olahraga khusus, penguluran otot dan bermacam macam teknik dan menggunakan beberapa alat khusus untuk mengatasi masalah yang dihadapi pasien yang tidak dapat diatasi dengan latihan-latihan fisioterapi dilakukan tindakan pembedahan, nyeri karena bekas incisi akan dirasakan[1]. Sehingga perlu dilakukan penanganan medis setelahnya, seperti fisioterapi.[2].

Tindakan fisioterapi yang dapat dilakukan salah satunya adalah terapi latihan[3]. salah satu terapi latihan yang dapat diberikan adalah contract relax, active dan pasif exercise yang dapat dikombinasikan dengan alat seperti infra red setelah atau sebelum terapi untuk memperkuat otot, meredakan nyeri, meningkatkan keseimbangan motorik dan meningkatkan koordinasi[4]. Metode pada contract relax adalah dengan meminta pasien untuk mengontraksikan otot yang dituju secara sinergis sesuai batas ambang nyeri pasien selama 5-8 detik, kemudian meminta pasien untuk istirahat 10 detik, lakukan 8-10 repetisi, diikuti dengan gerakan passive stretching kearah antagonis [5]. sedangkan passive exercise adalah gerak dengan bantuan dari luar tanpa adanya kontraksi otot dan active exercise adalah gerak yang dihasilkan dari kontraksi otot [3].

Berdasarkan paparan program fisioterapi diatas peneliti menjadi tertarik untuk melakukan penelitian mengenai management fisioterapi pada kasus post orif fracture humerus sinistra 1/3 cranial ad contractionum.

## Case Presentation

Penelitian ini dilaksanakan pada 29 November sampai 12 Desember 2023 di ruang Rehab Medik Fisioterapi RSUD Salatiga. Riwayat penyakit pasien yaitu pada tanggal 21 Juli 2023 pasien mengalami kecelakaan dijalan sehingga pasien didiagnosa oleh dokter Open fracture os Humerus sinistra 1/3 cranial ad contractionum dan Open fracture os radius sinistra 1/3 distal ad contractionum sehingga harus menjalani rawat inap 3 hari dan dilakukan operasi pemasangan plat and screw di humerus dan pemasangan wire di radial pada tanggal 24 Juli 2023. Setelah dilakukan operasi pasien mengeluhkan lengan atas dan pergelangan tangan sebelah kiri terasa nyeri ketika digunakan untuk melakukan aktivitas sehari hari seperti mengambil benda yang ada diatas kepala dan menggenggam sesuatu. Dilakukan pemeriksaan inspeksi didapatkan adanya bekas jahitan di lengan atas sebelah kiri dan dahi sebelah kanan, adanya bengkak didaerah pergelangan tangan sisi belakang serta adanya keterbatasan pada gerak fleksi – ekstensi, abduksi – adduksi, endo – ekso rotasi shoulder, supinasi, fleksi – ekstensi wrist dan radial deviasi – ulnar deviasi. Kami melakukan evaluasi pada penelitian ini berupa evaluasi nyeri yang diukur menggunakan NRS, evaluasi kekuatan otot menggunakan MMT, evaluasi

LGS menggunakan goniometer, evaluasi odem menggunakan meterline dan evaluasi kemampuan fungsional menggunakan SPADI.

## **Management and Outcome**

Pasien Ny. R melakukan fisioterapi sebanyak 4 sesi pertemuan yaitu pada tanggal 29 November, 4 Desember, 8 Desember dan 12 Desember 2023 dengan intervensi yang sama disetiap sesi pertemuan.

### **1. Intervensi Fisioterapi**

Pemberian intervensi dilakukan oleh dua mahasiswa profesi fisioterapi UMS dengan menggunakan modalitas alat Infra red dan beberapa latihan seperti active exercise, pasif exercise serta contract relax.

#### **a) Infra Red**

Pemberian infra red dilakukan dengan cara memasangkan sinar infra red pada sisi lateral bahu mengenai area fraktur dan tegak lurus pada permukaan kulit. Jarak sinar dengan permukaan kulit diatur sejauh 30 sampai 45 cm, timer diberikan selama 15 menit. Monitoring kepada pasien dilakukan setiap 5 menit selama sesi terapi pemberian infra red. Jarak sinar infra red tidak pasti dan dapat dikurangi atau ditambah ketika pasien merasakan terlalu panas atau kurang hangat.

#### **b) Contract Relax**

Pemberian contract relax dilakukan dengan cara aktif ke arah pola gerak agonis sampai pada batas nyeri atau keterbatasan sendi, pasien akan diperintahkan untuk mengontraksikan grup otot antagonis dengan aba-aba tarik dan dorong, kemudian terapis memberikan tahanan kearah yang berlawanan, terapis memberikan pasien sedikit kesempatan untuk bergerak (isotonis) secara 3 dimensi tetapi

masih dalam ambang batas nyeri atau keterbatasan gerak sendi, relaksasi total grup otot antagonis diikuti gerakan pasif oleh fisioterapis ke arah pola gerak agonis. Prosedur ini di ulangi sampai 8 kali.

#### **c) Active exercise**

Active exercise dilakukan dengan cara fisioterapis memerintahkan pasien untuk mengkontraksikan otot shouldernya sendiri, fisioterapis memberikan bantuan berupa aba-aba dan hitungan untuk menggerakkan ke setiap arah gerak sendi shoulder pasien. Terapi ini dilakukan sebanyak 10 kali repetisi dengan 2 set setiap gerakannya.

#### **d) Pasif Exercise**

Pasif exercise dilakukan dengan cara fisioterapis menggerakkan shoulder pasien ke setiap arah gerak sendi shouldernya. Terapi ini dilakukan sebanyak 10 kali repetisi dengan 2 set

setiap gerakanya.

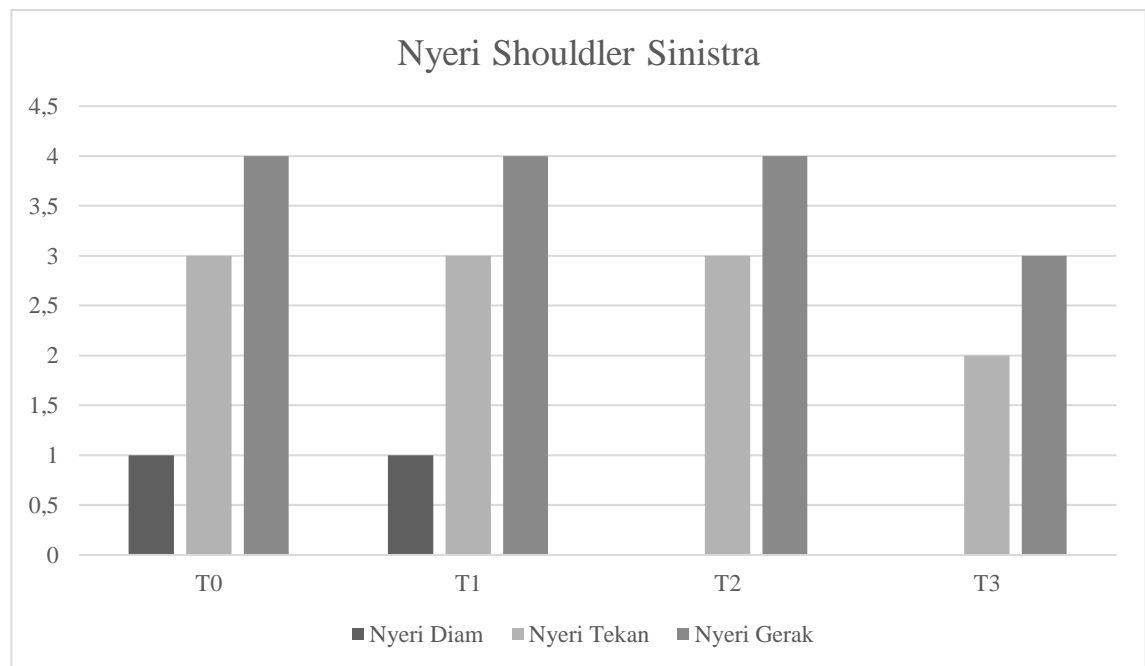
## 2. Hasil dan Evaluasi Hasil Setelah Intervensi

Peneliti melakukan pengukuran hasil evaluasi untuk mengetahui apakah ada pengaruh pemberian intervensi yang telah dilakukan. Evaluasi yang diukur oleh peneliti meliputi evaluasi nyeri, kekuatan otot, LGS, odem dan kemampuan fungsional. Pengukuran evaluasi dilakukan diawal pertemuan untuk sesi pertama dan diakhir pertemuan untuk sesi kedua sampai ke empat.

### a) Evaluasi Nyeri

Didapatkan hasil dari pemeriksaan bahwa pasien mengalami nyeri di area lengan atas, sehingga dilakukan pemeriksaan nyeri kepada pasien menggunakan NRS yang memberikan score dari 1 sampai 10. Nyeri diakibatkan karena adanya bekas incisi dan POST ORIF Plat and Screw. Sehingga fisioterapi memberikan modalitas alat berupa IR.

Efek yang dapat dirasakan dari infra red adalah muncul rasa hangat yang dapat meningkatkan vasodilatasi jaringan superfisial sehingga dapat membantu memperlancar metabolisme dan memberikan efek relaksasi pada ujung saraf sensorik sehingga menghasilkan efek terapeutik yaitu dapat mengurangi nyeri dan mengurangi odem atau pembengkakan[5].



**Gambar 1.** Grafik Nyeri Diukur menggunakan NRS

Berdasarkan hasil pemeriksaan yang dilakukan didapatkan adanya penurunan nyeri, dengan hasil pada T1 nyeri diam: 1, nyeri tekan: 3, nyeri gerak: 4 dan pada T4 nyeri diam: 0, nyeri tekan: 2, nyeri gerak: 3.

## b) Evaluasi Kekuatan Otot

Latihan contract relax dan active exercise dirasa dapat meningkatkan kekuatan otot. Contract relax merupakan latihan yang bertujuan untuk memperbaiki elastisitas dan meningkatkan kekuatan otot melalui autogenic inhibisi dan reciprocal inhibisi untuk memfasilitasi aktivasi dari golgi tendon organ dan muscle spindle mengirim pesan ke spinal cord agar otot berkontraksi[6].

**Tabel 1.** Hasil Evaluasi Kekuatan Otot dengan MMT

Bidang Gerak Sinistra Sendi Glenohumeral	Nilai MMT			
	T1	T2	T3	T4
<b>Fleksi</b>	4	4	4	5
<b>Ekstensi</b>	4	4	4	4
<b>Adduksi</b>	4	4	4	5
<b>Abduksi</b>	4	4	4	4
<b>Internal Rotasi</b>	4	4	4	4
<b>Eksternal Rotasi</b>	4	4	4	4
Bidang Gerak Sinistra Sendi Elbow	Nilai MMT			
	T1	T2	T3	T4
<b>Fleksi</b>	5	5	5	5
<b>Ekstensi</b>	5	5	5	5
<b>Pronasi</b>	5	5	5	5
<b>Supinasi</b>	5	5	5	5

Pengukuran kekuatan otot menggunakan MMT yang dilaporkan pada T1 untuk gerak fleksi, ekstensi, adduksi, abduksi, internal rotasi dan eksternal rotasi adalah 4, pada T4 ditemukan adanya peningkatan kekuatan otot untuk gerak fleksi dan adduksi shoulder menjadi 5.

## c) Evaluasi LGS

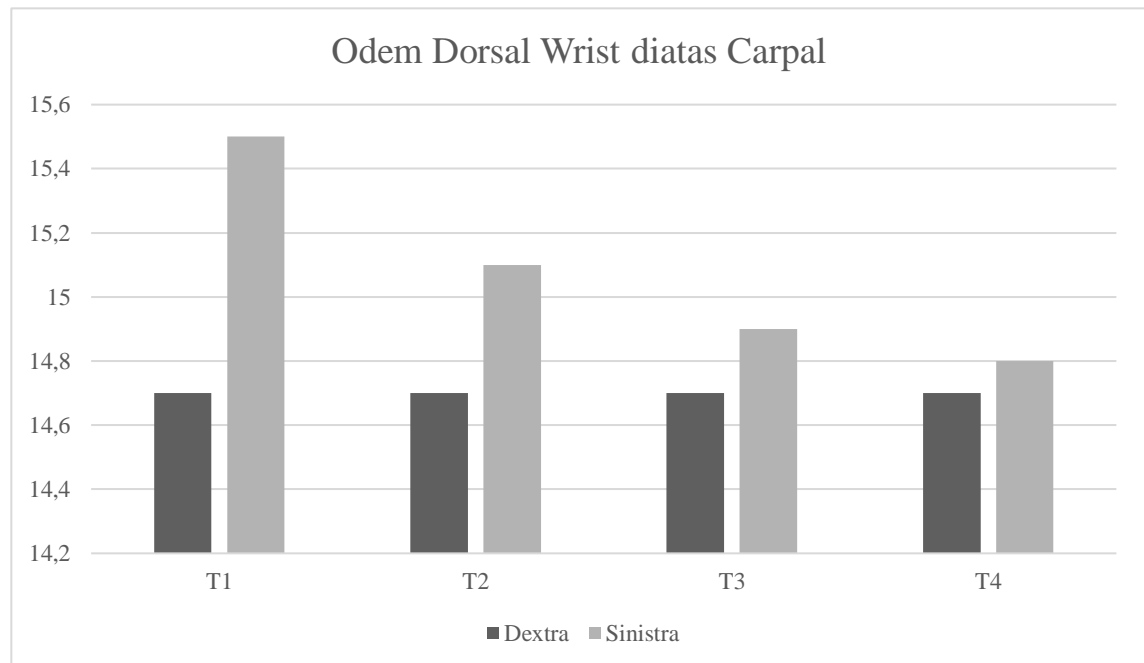
Untuk meningkatkan LGS diberikan latihan berupa contract relax serta pasif exercise. Pada pengukuran LGS menggunakan goniometer didapatkan adanya peningkatan LGS pada sendi gerak glenohumeral dan sendi elbow.

**Tabel 2.** Hasil Evaluasi LGS dengan Goniometer

Regio	ROM			
	T1	T2	T3	T4
<b>Sendi Glenohumeral</b>	S.35-0-95	S.37-0-101	S.35-0-110	S. 40-0-125
	F.80-0-40	F.85-0-44	F.80-0-47	F.95-0-50
	R.60-0-70	R.63-0-70	R.67-0-70	R.70-0-80
<b>Sendi Elbow</b>	S.0-0-150	S.0-0-150	S.0-0-150	S.0-0-150
	R.30-0-80	R.37-0-80	R.44-0-80	R.50-0-80

Pada sendi shoulder bidang gerak ekstensi didapatkan hasil pada T1: 35 derajat dan naik pada T4: 40 derajat, pada gerak fleksi T1: 95 derajat dan naik pada T4: 125 derajat, pada gerak abduksi T1: 80 derajat dan naik pada T4: 95 derajat, pada gerak adduksi T1: 40 derajat dan naik pada T4: 50 derajat, pada gerak endorotasi T1: 60 derajat dan naik pada T4: 70 derajat, pada gerak eksorotas T1: 70 derajat dan naik pada T4: 80 derajat. Pada sendi elbow bidang gerak fleksi, ekstensi dan pronasi tidak mengalami gangguan LGS namun pada gerak supinasi terjadi peningkatan LGS dimana T1: 30 derajat dan pada T4: 50 derajat.

**d) Evaluasi Odem**

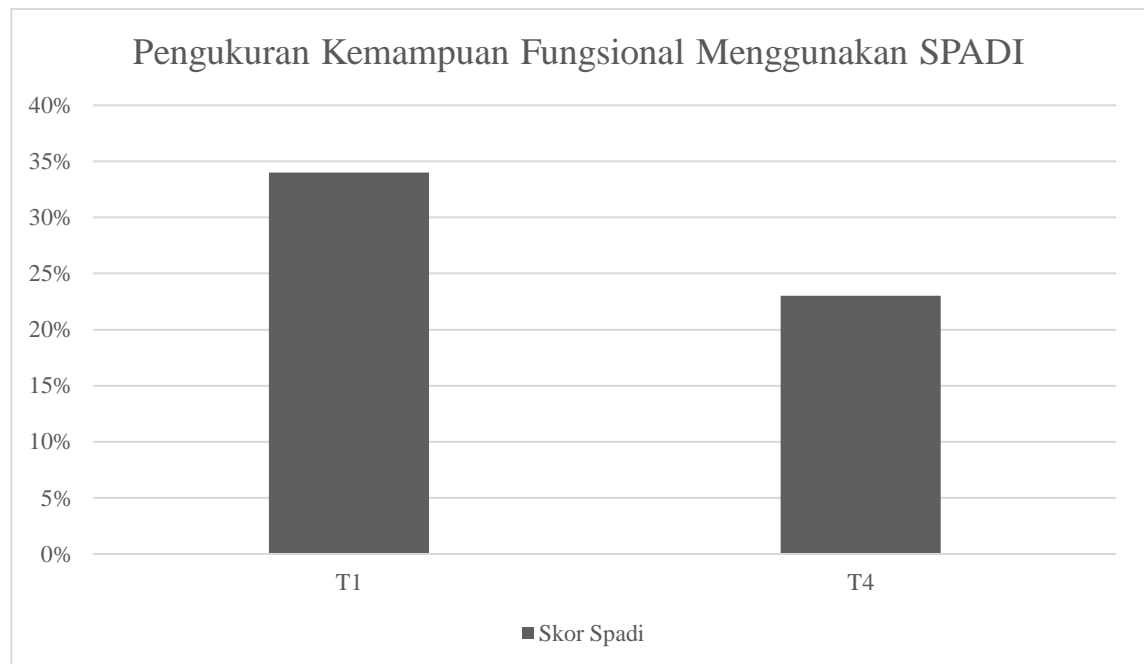


**Gambar 2.** Grafik Pengukuran Odem menggunakan Meterline

Dilaporkan hasil pengukuran evaluasi odem menggunakan meterline, odem diukur pada dorsal wrist sinistra diatas carpal menggunakan meterline, pada T1 didapatkan hasil 15,5cm dan pada T4 turun menjadi 14, 8cm.

### e) Evaluasi Kemampuan Fungsional

Pengukuran kemampuan fungsional hanya dilakukan pada sesi pertama dan sesi terakhir atau keempat. Pada evaluasi kemampuan fungsional ini juga menunjukkan adanya peningkatan kemampuan fungsional dengan hasil pada T1: 34% dan naik pada T4: 23%.



**Gambar 3.** Grafik Pengukuran Kemampuan Fungsional menggunakan SPADI

### Discussion

Fraktur humerus 1/3 cranial adalah patah pada tulang lengan yang terjadi diakibatkan terkena pukulan langsung pada lengan atas ataupun trauma tidak langsung seperti terjatuh dan gerakan memutar seperti panco yang biasanya patah tulang akan menjadi miring atau spiral. Sebagian kecil adalah fraktur terbuka (2-10%) dimana semakin kuat pukulan atau trauma yang didapat, kemungkinan patahan akan semakin besar.[7].

Pada pasien post op fraktur dirasa sangat diperlukan mobilisasi dini seperti pasif exercise untuk mencegah terjadinya komplikasi post op seperti kekakuan, atrofi otot maupun perlengketan sendi synovial. latihan pasif direkomendasikan oleh beberapa penulis segera pasca operasi hari kedua atau saat luka operasi sudah mengering. Yang lain mengatakan bahwa imobilisasi pasca operasi adalah 10 hari hingga 6 minggu setelah operasi.[8]

Penelitian lainya melaporkan bahwa active resisted exercise mempengaruhi jaringan ikat disekitar fascia sehingga bermanfaat dalam meningkatkan kekuatan otot, mengurangi nyeri dan peradangan. Active exercise meningkatkan kepadatan mineral tulang hingga 3%. [9]

Ambar dalam penelitiannya membandingkan antara pemberian hold relax dan contract relax pada pasien post op fraktur sehingga didapatkan hasil bahwa keduanya mengalami peningkatan LGS yang signifikan.[10].

Nofal melaporkan bahwa modalitas infra red yang dikombinasikan dengan latihan active dan pasif exercise dapat menambah fleksibilitas, mengurangi odem, mengurangi nyeri serta meningkatkan kekuatan otot.[10].

## Conclusion

Kesimpulan yang didapatkan pada penelitian ini yaitu pemberian modalitas IR yang digabungkan dengan latihan contract relax, active serta pasif exercise yang dilakukan sebanyak 4x terhadap Ny. R di RSUD Salatiga dapat mengurangi nyeri, meningkatkan kekuatan otot, menambah fleksibilitas / LGS, mengurangi odem dan meningkatkan kemampuan fungsional.

## Acknowledgments

Secara khusus, penulis mengucapkan terimakasih kepada bapak Suryo Saputra Perdana, M.Sc, PT selaku dosen pembimbing dan bapak Reza Arshad Yanuar, Sst.FT selaku fisioterapis di RSUD Salatiga yang telah sabar, meluangkan waktu, merelakan tenaga dan pikiran serta turut memberi perhatian dalam memberikan pendampingan selama proses penelitian ini. Terimakasih juga kepada seluruh teman teman praktik fisioterapi di RSUD Salatiga yang turut membantu.

## References

1. Budi Prasetyo, E., Kristiyanto, A., & Studi Fisioterapi Fakultas Ilmu Kesehatan Universitas Pekalongan, P. (n.d.). *Perbedaan pengaruh terapi sinar infra merah dan back exercise terhadap nyeri punggung bawah dengan fleksibilitas tulang belakang ditinjau dari jenis kelamin*.
2. Christahya elena putri, k. (2022). *Penatalaksanaan fisioterapi dengan transcutaneous electrical nerve stimulation dan terapi latihan pada post fraktur 1/3 distal radius dextra*.
3. Gallusser, N., Barimani, B., & Vauclair, F. (2021). Humeral shaft fractures. *EFORT Open Reviews*, 6(1), 24–34. <https://doi.org/10.1302/2058-5241.6.200033>
4. Hardianto, T., Ayubbana, S., Inayati, A., Dharma, A., & Metro, W. (2022). Penerapan kompres dingin terhadap skala nyeri pada pasien post operasi fraktur application of cold compress on pain scale in post operation fracture patients. *Jurnal Cendikia Muda*, 2(4).
5. Kurnianing Putri, A., Auliya Hamidah, N., Asna Rahmawati, R., & Pambudi Mrihartini, S. (n.d.-a). *Efektifitas Terapi Latihan (Free Active Movement dan Resisted Active Movement) dalam Menambah Lingkup Gerak Sendi pada Pasien Osteoarthritis Genu Dextra*. <http://dolenio.co.uk/For-Doctors/>



6. Kurnianing Putri, A., Auliya Hamidah, N., Asna Rahmawati, R., & Pambudi Mrihartini, S. (n.d.-b). *Efektifitas Terapi Latihan (Free Active Movement dan Resisted Active Movement) dalam Menambah Lingkup Gerak Sendi pada Pasien Osteoarthritis Genu Dextra*. <http://dolenio.co.uk/For-Doctors/>
7. Kusuma Septyana Ambar, M. P. M. K. (2016). *Perbedaan pengaruh antara hold relax dan contract relax terhadap peningkatan lingkup gerak sendi lutut pada kondisi post fraktur femur sepertiga bawah dengan pemasangan fiksasi internal*. <https://eprints.ums.ac.id/48346/>
8. Lalwani, S. S., Jain, D. S., Phansopkar, P. A., Lakkadsha, T. M., & Saifee, S. S. (2022). *Physiotherapy Rehabilitation to Recuperate a Patient From an Intertrochanteric Fracture: A Case Report*. *Cureus*. <https://doi.org/10.7759/cureus.27660>
9. Phan, T. M., Arnold, J., & Solomon, L. B. (2017). *Rehabilitation for tibial plateau fractures in adults: a scoping review protocol*. In *JBIR database of systematic reviews and implementation reports* (Vol. 15, Issue 10, pp. 2437–2444). <https://doi.org/10.11124/JBISRIR-2016-002949>
10. Setyaningratri, Y., & Rosella Komalasari, D. (n.d.). *Management Of Physiotherapy In Case Of Post Orif Distal Humerus Fracture*.
11. Shende, G., Deshmukh, M. P., & Phansopkar, P. (2022). *Efficacy of passive stretching vs muscle energy technique in Postoperative Elbow stiffness*. *Journal of Medical Pharmaceutical and Allied Sciences*, 11(4), 5012–5016. <https://doi.org/10.55522/jmpas.V11I4.1262>