

Preservasi Benih Gigi Permanen pada Fraktur Simfisis Mandibula pada Anak Umur 2,5 Tahun

Lina Mariana¹, Bramasto Purbo Sejati², Poerwati Soetji Rahajoe³

¹Resident of Oral and Maxillofacial Surgery, Faculty of Dentistry, Gadjah Mada University, Yogyakarta, Indonesia

²Department of Oral and Maxillofacial Surgery, Faculty of Dentistry, Gadjah Mada University, Yogyakarta, Indonesia

³Department of Oral and Maxillofacial Surgery, Faculty of Dentistry, Gadjah Mada University, Yogyakarta, Indonesia

ABSTRAK

Latar belakang : Penanganan fraktur mandibula pada pasien pediatrik berbeda dari pasien dewasa karena adanya kekhawatiran terkait gangguan pada pertumbuhan mandibula dan perkembangan benih gigi permanen. Tatalaksana fraktur mandibula pediatrik diharapkan dapat mereduksi fragmen fraktur sesuai anatomi semula, immobilisasi fragmen fraktur, dan mengembalikan fungsi dengan meminimalkan morbiditas pada perkembangan tulang dan benih gigi permanen. **Tujuan :** Laporan ini menyajikan penggunaan *thermoformed splint* yang dibuat pada saat intraoperatif dan difiksasi dengan *circummandibular wiring* tanpa fiksasi maksilomandibular sebagai perawatan konservatif dan minimal invasif pada pasien pediatrik. **Laporan kasus :** Seorang anak laki-laki berusia 2,5 tahun mengeluhkan perdarahan pada rahang bawah dan dagu kanan setelah mengalami kecelakaan lalu lintas. Tampak deformitas wajah, laserasi di regio mentum kanan dan di regio mesial gigi 71-81, avulsi gigi 81, maloklusi, terdapat diskontinuitas mandibula dengan segmen mandibula kanan bergeser ke lingual dan superior, dan tampak hematoma sublingual. CT scan kepala praoperatif mengkonfirmasi adanya fraktur di regio simfisis mandibula dengan perpindahan segmen fraktur yang signifikan. Perawatan dilakukan dengan menggunakan *thermoformed splint* yang dibuat pada saat intraoperatif dan difiksasi dengan *circummandibular wiring* tanpa fiksasi maksilomandibular dengan anestesi umum. Oklusi pasien membaik setelah operasi. **Diskusi :** *Thermoformed splint* memberikan immobilisasi yang memadai untuk fragmen fraktur. Ketebalan splint yang merata membantu menjaga oklusi dalam hubungan yang normal dan memungkinkan pembukaan mulut yang aktif yang penting untuk menghindari ankilosis pada sendi temporomandibular. **Kesimpulan :** Perawatan fraktur mandibula pediatrik dengan *thermoformed splint* yang difiksasi dengan *circummandibular wiring* memberikan hasil yang baik, efektif, minimal invasif untuk mencegah cedera iatrogenik pada struktur anatomi di sekitar garis fraktur.

Kata kunci : *circummandibular wiring*, fraktur mandibula, *pediatrik*, *thermoformed splint*

ABSTRACT

Background : Mandibular fracture management in pediatric patients differs from that in adults due to concerns about potential disruption of mandibular growth and the development of permanent tooth buds. The primary goals of managing pediatric mandibular fractures are to achieve anatomical reduction of fracture fragments, ensure proper immobilization, and restore function while minimizing morbidity related to bone development and permanent dentition. **Purpose:** This report describes the use of intraoperatively fabricated thermoformed splints, secured with circummandibular wiring, as a conservative and minimally invasive treatment for pediatric patients, without the need for maxillomandibular fixation. **Case report:** A 2.5-year-old boy presented with bleeding in the lower jaw and right chin following a traffic accident. Clinical examination revealed facial deformity, lacerations in the right mentum region and the mesial region of teeth 71–81, avulsion of tooth 81, malocclusion, mandibular discontinuity with the right mandibular segment displaced lingually and superiorly, and a sublingual hematoma. A preoperative head CT scan confirmed a mandibular symphysis fracture with significant displacement of the fracture segment. Treatment involved intraoperative fabrication of a thermoformed splint, secured with circummandibular

wiring, without maxillomandibular fixation, under general anesthesia. Postoperatively, the patient's occlusion improved. **Discussion:** The thermoformed splint ensured adequate immobilization of the fracture fragments. Its uniform thickness helped maintain normal occlusion and permitted active mouth opening, which is crucial for preventing temporomandibular joint ankylosis. **Conclusion:** The treatment of pediatric mandibular fractures using a thermoformed splint secured with circummandibular wiring was effective, minimally invasive, and yielded good outcomes while preventing iatrogenic injury to anatomical structures near the fracture line.

Keywords: circummandibular wiring, mandibular fracture, pediatric, thermoformed splint

PENDAHULUAN

Salah satu fenomena yang sering terjadi pada masyarakat Indonesia yakni orang dewasa membawa anak balita dengan cara yang kurang aman saat mengendarai sepeda motor dengan menempatkan anak balita dibagian depan pengemudi tanpa memakai helm *full face*, atau dibiarkan berdiri dibelakang pengemudi juga tanpa perlindungan yang memadai. Kelalaian seperti ini sangat berbahaya dan dapat mengancam keselamatan anak dijalan raya. Jika terjadi kecelakaan lalu lintas, cedera tulang (fraktur) pada anak-anak cenderung lebih parah dibandingkan orang dewasa, karena struktur tulang kortikal anak-anak lebih tipis dan rapuh.

Fraktur mandibula pada pediatrik relatif jarang terjadi bila dibandingkan pada orang dewasa, persentase kejadiannya sekitar 5% dari total seluruh trauma maksilofasial¹. Insidensi terjadinya trauma maksilofasial pada anak berusia kurang dari 5 tahun yaitu 17,5%². Insidensi fraktur mandibula pada pediatrik yaitu 20-50% dari seluruh fraktur maksilofasial pada pediatrik³, diikuti oleh fraktur tulang hidung (30,2%) dan fraktur wajah bagian tengah/zygoma (28,6%)⁴. Fraktur simfisis pada pediatrik memiliki peringkat kedua setelah fraktur kondilus (55%), insidensinya berkisar 2%-30% dari seluruh fraktur mandibula, diikuti oleh fraktur pada corpus (9%), angulus (8%), dan ramus³. Fraktur mandibula pada pediatrik lebih sering terjadi pada anak laki-laki dan cenderung terjadi pada anak berusia lebih dari 2 tahun, terutama pada dagu atau area mentum¹.

Penyebab utama fraktur wajah pada anak kurang dari 6 tahun yaitu cedera akibat gaya berkecepatan rendah yakni jatuh (64%), kecelakaan lalu lintas (22%), kecelakaan yang berhubungan dengan olahraga (9%)⁵ dan penganiayaan baik oleh orang tua atau pengasuh (2,3%)⁶. Fraktur simfisis dan parasimfisis lebih sering terjadi pada pediatrik karena adanya benih gigi permanen yang sedang berkembang sehingga menyebabkan titik stres di batas bawah mandibula³.

Penatalaksanaan fraktur mandibula pada pediatrik berbeda dengan pada orang dewasa karena ukuran tulang maksilofasial pada pediatrik yang relatif kecil, adanya benih gigi permanen yang sedang berkembang dan belum erupsi, tulang pada pediatrik lebih lunak dengan elastisitas yang baik, ketidakstabilan gigi sulung atau gigi campuran, potensi osteogenik yang lebih baik dan tingkat penyembuhan yang lebih cepat daripada orang dewasa, kesulitan dalam berkomunikasi, kepatuhan, kerja sama dan penerimaan terhadap jenis perawatan^{7,8,9}. Beberapa faktor yang perlu dipertimbangkan dalam penatalaksanaan fraktur pada pediatrik diantaranya usia, anatomi, tahap perkembangan gigi, lokasi fraktur, tingkat keparahan cedera, kesehatan periodontal, dan kemampuan anak untuk patuh dan bekerja sama selama rencana perawatan⁴.

Perawatan fraktur mandibula pada pediatrik bertujuan untuk mengembalikan fragmen fraktur sesuai anatomi sebelum cedera, imobilisasi fragmen fraktur dan mengembalikan fungsi dengan meminimalkan morbiditas pada pertumbuhan tulang, gigi sulung dan benih gigi permanen¹. Penatalaksanaan fraktur mandibula pada pediatrik memerlukan kehati-hatian, mulai dari pengobatan dengan diet lunak,

*) Lina Mariana

E-mail: linamarianadrg@gmail.com

Jl. Plemburan gang Kenari no. A2 Sedan Sariharjo, Ngaglik,
Sleman, Yogyakarta, Indonesia

Submisi : 6 Mei 2025; Revisi : 12 Juni 2025 ;

Penerimaan : 20 Juni 2025

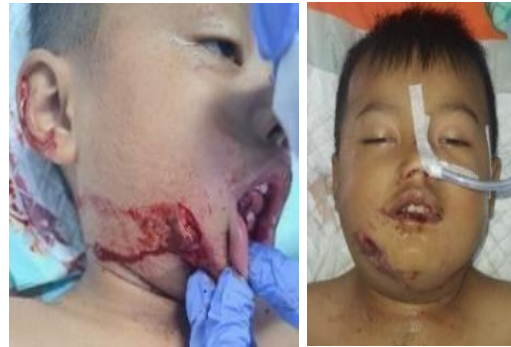analgesik, dan observasi, hingga pengobatan non-bedah (reduksi tertutup dengan fiksasi tidak kaku – splint atau intermaxillary fiksasi (IMF)), dan perawatan bedah (reduksi terbuka dengan fiksasi stabil secara fungsional dengan pelat titanium atau pelat osteosintesis yang dapat terbiodegradasi)¹⁰. Terapi konservatif lebih diutamakan, jika diperlukan fiksasi internal, dapat menggunakan mini/mikro plate dan screw titanium atau menggunakan *resorbable plate*, namun hal ini mempunyai resiko negatif pada pertumbuhan tulang dan berpotensi merusak benih gigi permanen¹.

Salah satu metode reduksi tertutup yaitu dengan menggunakan *thermoformed splint*. *Thermoformed splint* biasa digunakan pada pasien bruxism (*night guard*), gangguan TMJ, *periodontal splint*, *bleaching tray* and *bite splint*. Splint ini dapat berperan sebagai alternatif pengganti *arch bar*⁷. Lloyd (2001) pertama kali melaporkan penggunaan *thermoformed splint* pada pasien anak perempuan usia 13 tahun dengan fraktur kondilus mandibula unilateral dengan pergeseran fragmen mandibula yang minimal dan memberikan hasil yang baik¹¹. Tujuan dari laporan kasus ini adalah melaporkan preservasi benih gigi permanen pada fraktur simfisis mandibula dengan pergeseran fragmen mandibula dextra yang signifikan pada anak laki-laki usia 2,5 tahun dengan *thermoformed splint* yang dibuat saat durate operasi dan difiksasi dengan *circummandibular wiring*.

LAPORAN KASUS

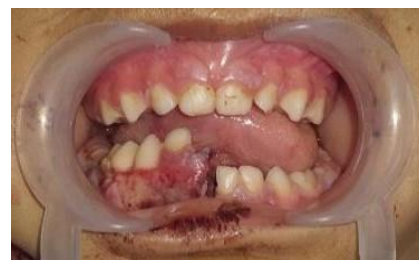Seorang anak laki-laki usia 30 bulan didampingi orang tua datang ke ke IGD RSUD Temanggung mengeluhkan perdarahan pada rahang bawah dan dagu sebelah kanan pasca kecelakaan lalu lintas 30 menit sebelum masuk rumah sakit. Pasien dibonceng oleh kakeknya dibagian depan pengemudi sepeda motor namun kemudian menabrak truck tronton yang sedang berhenti. Pasien tidak terjatuh dari sepeda motor namun terdapat luka dan perdarahan di rahang bawah dan dagu kanan. Pasien tidak memakai helm. Pasien cenderung mengantuk tapi masih menangis. Riwayat pingsan, kejang, muntah, keluar darah dari hidung dan telinga disangkal. Riwayat imunisasi pasien lengkap. Riwayat alergi obat dan penyakit sistemik disangkal. Pada pemeriksaan klinis menunjukkan adanya deformitas wajah, teraba *diskontinuitas* pada *margo inferior* regio simfisis mandibula disertai

mobilitas fragmen mandibula, tampak *vulnus punctum* pada regio mentum dextra.



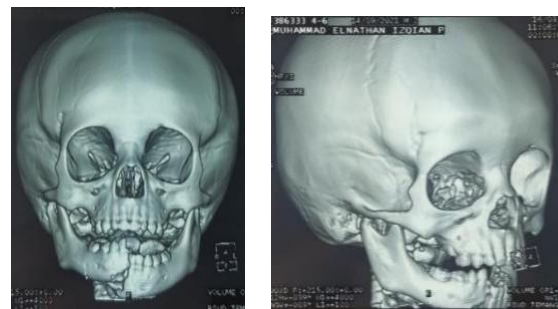Gambar 1. Gambaran klinis pasien.

Pada pemeriksaan intraoral memperlihatkan adanya laserasi pada regio mesial gigi 71 dan 81, terdapat maloklusi, *diskontinuitas* mandibula dengan pergeseran fragmen mandibula dextra ke lingual dan superior, hematoma sublingual, avulsi gigi 81, avulsi gingiva cekat di regio gigi 83-84.



Gambar 2. Gambaran intraoral pasien.

Radiografi CT scan kepala dan CT 3D sebelum operasi menunjukkan adanya *diskontinuitas* tulang diregio simfisis mandibula dengan fragmen mandibula dextra bergeser ke lingual dan superior, sehingga mengkonfirmasi diagnosa fraktur simfisis mandibula (Gambar 3).



Gambar 3. Foto CT 3D. Tampak gambaran adanya *diskontinuitas* tulang diregio simfisis mandibula dengan fragmen mandibula dextrabergeser ke lingual dan superior.

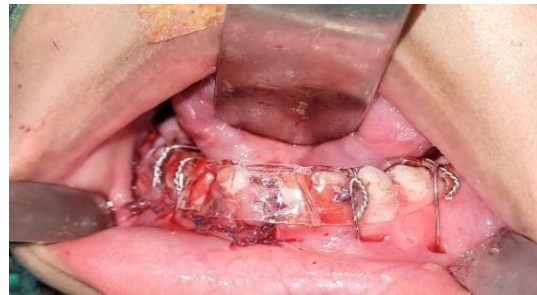Berdasarkan pemeriksaan subjektif, objektif, dan pendukung, pasien didiagnosis dengan maloklusi et causa fraktur simfisis mandibula dengan *displaced*. Dengan mempertimbangkan adanya perkembangan benih gigi permanen disekitar garis fraktur, sehingga diputuskan dilakukan perawatan reduksi tertutup dengan *thermoformed splint* yang dibuat saat durate operasi dan difiksasi dengan *circummandibular wiring* dengan anestesi umum.

Setelah dilakukan pencetakan rahang dengan bahan cetak *alginate* dan *dental stone*, fragmen fraktur dipisahkan dan direduksi secara manual pada gips untuk mensimulasikan reduksi yang akan dilakukan secara klinis dan kemudian dicetak kembali sehingga didapatkan cetakan mandibula yang sudah tereduksi dengan baik. Lembaran termoplastik transparan dengan ketebalan 1 mm ditekan pada cetakan mandibula yang sudah tereduksi dengan bantuan *vacuum-forming machine*. Tepi *splint* dipotong menggunakan gunting atau bur akrilik pada regio *undercut* 2 mm di bawah margin gingiva bebas dan frenulum labialis sebagai retensi mekanis tambahan. Tepi *splint* dihaluskan untuk mencegah iritasi pada mukosa rongga mulut (Gambar 4).



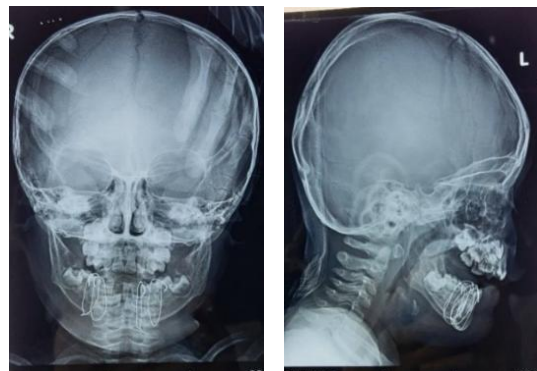Gambar 4. Proses pembuatan *thermoformed splint* durate operasi.

Pasien dilakukan tindakan reduksi fragmen fraktur secara manual dan disejajarkan dengan tekanan bi-digital pada regio lingual dan margoinferior simfisis mandibula untuk menjaga alignment fragmen fraktur dengan panduan pada oklusi pasien. Laserasi dijahit dengan benang vycril 4.0. *Thermoformed splint* dipasang pada mandibula yang sudah tereduksi dan difiksasi dengan 4 buah *circummandibular wiring* pada regio kanan dan kiri garis fraktur menggunakan kawat stainless steel 0,5 mm (Gambar 5).



Gambar 5. *Thermoformed splint* yang dibuat saat durate operasi dipasang pada mandibula dan difiksasi dengan *circummandibular wiring*.

Orang tua pasien diinstruksikan untuk memberikan diet cair atau bubur saring tinggi karbohidrat dan tinggi protein serta penggunaan obat kumur untuk menjaga kebersihan rongga mulutnya. Observasi pasca operasi dilakukan setiap minggu pada bulan pertama untuk memantau adanya kemungkinan komplikasi pasca operasi, kontrol selanjutnya bulan ke 2 dan tiap 6 bulan. Radiografi foto polos setelah operasi dilakukan untuk mengevaluasi hasil operasi. Pada radiografi Cranium Anteroposterior dan Lateral pasca operasi menunjukkan fragmen fraktur tereduksi dengan baik dan *alignment* margo inferior mandibula terkoreksi (Gambar 6). Pada pemeriksaan klinis menunjukkan oklusi pasien membaik. Saat rawat jalan, pasien diresepkan obat amoxicilin sirup 200 mg tiap delapan jam, parasetamol sirup 300 mg tiap delapan jam selama 5 hari dan betadin gargle.



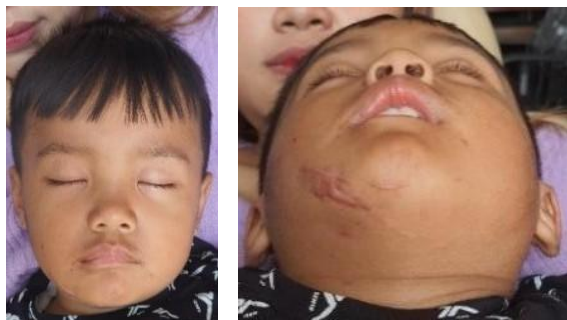
Gambar 6. Foto Cranium AP Lateral pasca operasi. Tampak gambaran fragmen fraktur tereduksi dengan baik, alignment tepi bawah mandibula terkoreksi.

Evaluasi H+7 pascaoperasi menunjukkan edema ekstraoral masih terlihat, pasien tampak tenang, tidak ada keluhan nyeri atau tanda-tanda infeksi, jahitan dalam kondisi baik diregio mentum dextra dan intraoral, tidak ada perdarahan.

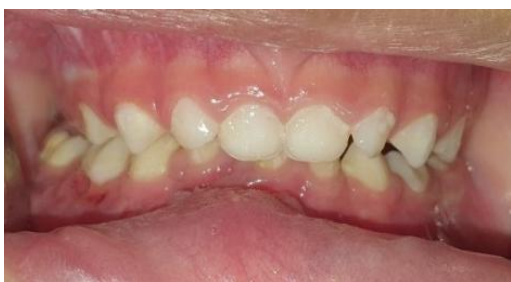Thermoformed splint terfiksasi dengan baik. Tidak ada hambatan saat gerakan membuka-menutup mulut dan oklusi normal.

Evaluasi H+14, H+21, H+1 bulan dan H+2 bulan pascaoperasi menunjukkan tidak ada keluhan nyeri, tidak ada tanda-tanda infeksi, luka membaik diregio mentum dextra dan intraoral, tampak jaringan parut diregio mentum dextra. *Thermoformed splint* terfiksasi dengan baik. Tidak ada hambatan saat gerakan membuka-menutup mulut dan oklusi normal.

Kemudian dilakukan pelepasan *thermoformed splint* dan *circummandibular wiring* dengan anestesi umum. Pada pemeriksaan klinis, fragmen fraktur tidak menunjukkan tanda-tanda mobilitas, tidak didapatkan gigitan terbuka dan oklusi normal (Gambar 7 dan 8).

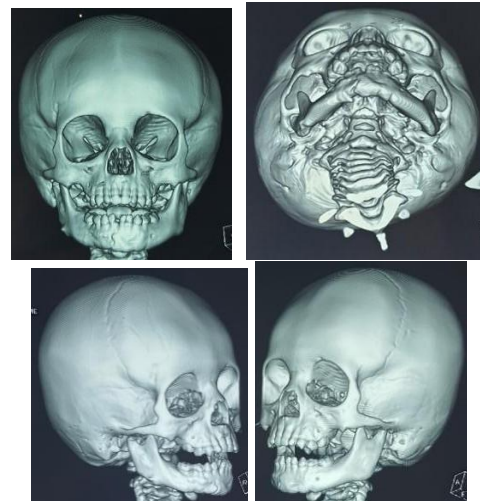

Gambar 7. Gambaran klinis pasien pada saat kontrol 2 bulan post operasi setelah pelepasan *thermoformed splint* dan *circummandibular wiring*

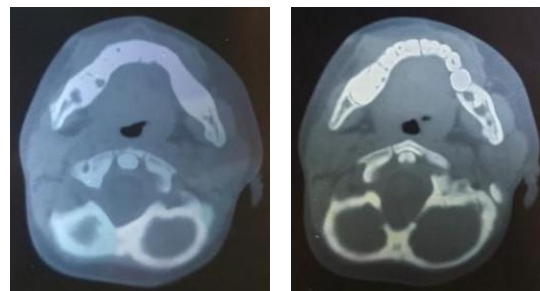


Gambar 8. Gambaran klinis intraoral pasien setelah pelepasan *thermoformed splint* dan *circummandibular wiring*, oklusi membaik.

Evaluasi radiografi CT scan kepala dan CT 3D pada saat 2 bulan paska operasi mengkonfirmasi fragmen fraktur tereduksi dengan baik, *alignmen* terkoreksi, tampak adanya penyatuan fragmen faktor simfisis mandibula (Gambar 9 dan 10).



Gambar 9. Foto CT scan 3 Dimensi pada saat 2 bulan post operasi. Tampak gambaran osteointegrasi diregio simfisis mandibula



Gambar 10. Foto Head CT scan axial view mandibula pada saat 2 bulan post operasi, tampak gambaran fragmen fraktur tereduksi dengan baik.

Evaluasi H+6 bulan dan H+1 tahun pascaoperasi menunjukkan kondisi ekstraoral dalam batas normal dan tidak ada keluhan nyeri. Tampak jaringan parut pada bekas luka diregio mentum dextra. Tidak ditemukan tanda-tanda infeksi. Tidak ditemukan adanya hambatan saat gerakan membuka-menutup mulut dan oklusi normal.

PEMBAHASAN

Pada laporan kasus ini, perawatan yang dipilih yakni perawatan konservatif minimal invasif dengan *thermoformed splint* yang difiksasi dengan *circummandibular wiring* karena mempertimbangkan keberadaan benih gigi permanen, pertumbuhan tulang mandibula dan biomekanika mandibula. Hal ini sesuai dengan pernyataan Bobrowsky dkk (2016) bahwa trauma iatrogenik pada benih gigi permanen yang sedang

berkembang dapat menghambat erupsi gigi permanen dan berpotensi menyebabkan penyempitan *prosesus alveolar* dan lengkung rahang¹⁰. Sehingga perlu diupayakan tatalaksana fraktur dengan meminimalkan resiko kerusakan pada benih gigi permanen yang sedang berkembang, mendorong pertumbuhan dan perkembangan struktur rongga mulut yang optimal¹.

Pada anak usia kurang dari 5 tahun, fiksasi *arch bar* atau *dental wiring* sulit dilakukan karena morfologi gigi sulung yakni area konveksitas maksimum berada pada sepertiga gingiva mahkota sehingga menyebabkan kawat mudah tergelincir. Akar gigi sulung tidak tahan terhadap gaya yang diperlukan untuk mengencangkan kedua kawat tersebut¹². Kawat juga menyebabkan ketidaknyamanan pada anak dan merusak jaringan periodontal karena cenderung bergerak ke apikal sehingga menyebabkan peradangan⁷. Adanya kekhawatiran kehilangan berat badan dan protein yang signifikan akibat pembatasan pola makan jika dilakukan IMF pada pasien pediatrik¹³. Pada kasus ini, telah diupayakan dilakukan *bridle wire* pada 4 gigi diantara garis fraktur untuk imobilisasi fragmen fraktur, namun adanya avulsi gigi 81, dan *displaced* fraktur yang signifikan, stabilitas sulit diperoleh karena kawat mudah terlepas. Fiksasi dengan *arch bar* tidak memungkinkan karena tinggi mahkota gigi sulung yg pendek sehingga dikhawatirkan mengganggu oklusi.

Teknik reduksi tertutup lain seperti *cap splint* merupakan teknik perawatan lama untuk menangani fraktur pediatrik. *Cap splint* tradisional seperti *acrylic splint* atau *metal cap splint*, kurang praktis dalam proses pembuatannya dan memerlukan keahlian teknisi untuk membuatnya serta membutuhkan waktu lebih lama dalam proses pembuatan *splint* di laboratorium. *Cap splint* memiliki ketebalan yang lebih dibandingkan *thermoformed splint* dan berpotensi dapat mengganggu oklusi^{13,5}. Pada kasus ini tidak memungkinkan pembuatan *acrylic splint* atau *metal cap splint* dalam waktu singkat karena pada pasien diupayakan segera dilakukan reduksi dan fiksasi fragmen fraktur sehingga dapat meningkatkan kenyamanan pasien untuk mendukung asupan nutrisi melalui mulut.

Pada teknik reduksi terbuka, *miniplate titanium* sering digunakan untuk fiksasi internal dan menunjukkan biokompatibilitas jangka panjang yang baik. Beberapa peneliti telah menganjurkan untuk melepas *miniplate nonresorbable* setelah masa penyembuhan 3 hingga 4 bulan. Beberapa peneliti lain

berpendapat bahwa melakukan operasi tambahan dapat menyebabkan lebih banyak kerusakan dan mengganggu perkembangan mandibula di masa depan. Dampak terhadap penghambatan pertumbuhan sulit diukur. Sehingga hal tersebut masih menjadi kontroversi⁴. Hal ini sependapat dengan Swayampakula dkk (2023) bahwa pada reduksi terbuka, perawatan dengan pelat titanium dapat berdampak buruk pada benih gigi permanen¹⁴. Hal ini dapat menyebabkan terhambatnya pertumbuhan. Pelat dengan bahan osteosintesis yang dapat terbiodegradasi memiliki sifat mekanik yang buruk dan sifat resorbabilitas pelat yang tidak dapat diprediksi dan dapat menghambat proses penyembuhan. Gopinath dkk (2016) mengatakan bahwa pengelupasan periosteal yang berlebihan dapat menyebabkan jaringan parut dan hambatan pertumbuhan¹⁵. Pada kasus ini, pilihan reduksi terbuka tidak dilakukan karena pertimbangan usia pasien dan potensi kerusakan pada benih gigi yang sedang berkembang di regio simfisis mandibula. Alqahtani dkk (2010) mengatakan bahwa perkembangan benih gigi insisifus dan caninus permanen mandibula pada pasien usia 2,5 tahun telah mencapai tahap aposisi¹⁴.

Ranta dan Ylipaavalniemi mengatakan bahwa gigi yang perkembangan akarnya sudah dimulai pada saat terjadinya fraktur rahang, tampak erupsi secara normal, namun deformasi yang nyata pada mahkota dan akar terjadi pada gigi yang terletak pada garis fraktur ketika proses kalsifikasi masih berlangsung pada saat terjadinya fraktur rahang¹⁷. Koenig dkk mengatakan bahwa benih gigi permanen yang sedang berkembang lebih elastis dibandingkan tulang di sekitarnya dan lebih mampu bertahan dari cedera mekanis. Namun demikian, sulit untuk memprediksi kondisi benih gigi dan fraktur gigi dari efek fiksasi rigid¹⁹. Eleonora Schiller dkk mengatakan bahwa trauma yang terjadi antara usia 0 dan 3 tahun kemungkinan besar akan mengganggu pembentukan dan mineralisasi gigi permanen¹⁹. Nixon dan Lowey menyimpulkan bahwa fraktur mandibula yang terjadi pada periode gigi bercampur dapat dikaitkan dengan kegagalan erupsi gigi permanen ketika garis fraktur direduksi dengan menggunakan pendekatan ORIF²⁰. Yocheved Ben Bassat dkk melaporkan adanya perubahan warna mahkota gigi permanen pada 16% anak-anak dengan sepertiga insisal menjadi tempat yang paling umum terjadi berubah warna²². Hipoplasia terlihat jelas pada 9% gigi permanen⁵. Dengan pertimbangan diatas sehingga diputuskan perawatan fraktur simfisis mandibula pada kasus ini dilakukan dengan metode reduksi

tertutup.

Laporan kasus sebelumnya, Sharma (2023) melaporkan penggunaan *thermoformed splint* yang difiksasi dengan semen luting GI pada tiga pasien dengan fraktur simfisis dan parasimfisis mandibula. Perawatan memberikan hasil yang baik³. Hal yang sama telah dilakukan oleh beberapa peneliti dan didapatkan hasil perawatan yang baik^{14,5}. Berbeda dengan laporan kasus ini, pasien dengan fraktur simfisis mandibula disertai pergeseran fragmen fraktur yang signifikan ke superior dan lingual, dilakukan terapi menggunakan *thermoformed splint* yang dibuat saat durante operasi dan difiksasi dengan *circummandibular wiring* dan didapatkan hasil perawatan yang baik.

Thermoformed splint adalah *splint* bio-akrilik yang merupakan alternatif yang berperan sebagai arch bar⁷. *Splint* ini tidak mahal dan mudah dibuat dengan mencetak lembaran termoplastik transparan di atas cetakan gips pasien dalam *thermoforming machine*. Transparansi material memungkinkan visualisasi gigi di bawahnya untuk memudahkan pemeriksaan adaptasi dan oklusi²³. *Thermoformed splint* dibuat dari lembaran termoplastik transparan, tersedia dengan ketebalan 1mm, 2mm, 3mm dan 4mm dan dapat dipotong dengan gunting atau bur akrilik, ketebalan lebih dari 2mm memberikan imobilisasi yang memadai untuk fragmen fraktur. Pada prosedur pembuatannya, diperlukan *thermoforming machine* yang dapat menghasilkan duplikasi anatomi yang tepat pada gigi pasien sehingga memberikan stabilitas tiga dimensi yang sangat baik pada lokasi fraktur dan memperoleh dukungan dentoalveolar melalui adaptasi yang presisi pada gigi dan prosesus alveolus⁷.

Thermoformed splint disesuaikan dengan permukaan oklusal gigi, sehingga menghasilkan interdigitasi gigi yang baik. Permukaannya yang halus memudahkan penggunaannya tanpa risiko cedera pada jaringan periodontal dan meningkatkan kepatuhan pasien dalam menjaga kebersihan mulut, terutama pada kelompok usia yang lebih muda²³. Kemudahan dalam memotong *splint* dengan gunting atau bur akrilik membuat pemotongan bahan yang terlalu panjang menjadi lebih mudah dan dengan demikian mempersingkat waktu fabrikasi. Karena ketebalan *splint* yang merata sehingga tidak terdapat kontak prematur, dan karena *splint* menutupi seluruh permukaan oklusal, hal ini

untuk menghindari erupsi berlebihan pada gigi-geligi⁷. Fleksibilitas *splint* memungkinkan adaptasi pasif pada jaringan dentoalveolar, sehingga memungkinkan pemasangan yang mudah pada bagian bawah dan atas gigi, sehingga memberikan retensi yang sangat baik. Fleksibilitas tiga dimensinya juga memungkinkan mobilitas gigi secara fisiologis tanpa memindahkan gaya ortodontik ke gigi yang displinting. Di sisi lain, material tersebut juga memberikan kekakuan mekanis yang cukup untuk menahan gaya geser pengunyahan⁵. Dengan adanya perpanjangan *splint* hingga mencakup area *attachment gingiva* dinilai cukup adekuat untuk menahan gaya rotasi di area simfisis mandibula. Hal ini sesuai dengan pernyataan Nilesh dkk (2020) bahwa perpanjangan *splint* labio-lingual dengan adaptasi gigi-gingiva yang sangat baik akan menstabilkan fraktur dan mencegah perpindahan vertikal atau horizontal⁷.

Thermoformed splint bermanfaat karena non-invasif dan menjaga anatomi mandibula dan benih gigi permanen yang sedang berkembang, memungkinkan pengunyahan dan bicara tanpa kelainan fungsional, Tepi *splint* yang berkontur rapat memungkinkan retensi mekanis dengan mengikat gigi dan fragmen tulang. Namun, stabilisasi tambahan diperlukan saat merawat segmen fraktur yang mengalami pergeseran, yang dapat dilakukan secara mekanis dengan pemasangan *circum-mandibular* atau secara kimia dengan menggunakan semen luting untuk mengikat belat dengan gigi⁷. Hal ini sependapat dengan Sanu dkk (2017) bahwa *thermoformed splint* adalah teknik yang dapat digunakan untuk berbagai usia pada anak-anak. Ketebalan mulai dari 1 mm hingga 4 mm sehingga membantu menjaga oklusi dalam hubungan yang wajar, memberikan imobilisasi yang memadai untuk fragmen fraktur dan meningkatkan ruang sendi untuk memungkinkan pembukaan mulut aktif untuk menghindari ankilosis¹⁴. Pada kasus ini penggunaan *thermoformed splint* yang difiksasi dengan *circummandibular wiring* dapat berperan sebagai fiksasi tiga dimensi karena tepi *splint* dipotong hingga regio undercut 2 mm di bawah margin gingiva bebas sebagai retensi mekanis tambahan sehingga dapat menahan gaya torsi pada area simfisis mandibula.

Pasien dilakukan perawatan segera dengan pertimbangan pada pasien pediatrik memiliki potensi osteogenik yang lebih tinggi dan tingkat penyembuhan yang lebih cepat dibandingkan orang dewasa. Sanu d k k (2017) menyatakan bahwa penatalaksanaan yang tepat waktu sangat

penting untuk mencapai hasil yang optimal karena sebagian fragmen tulang dapat menyatu dalam waktu 4 hari sehingga patah fragmen fraktur sulit direduksi pada hari ke-7. Oleh karena itu, waktu intervensi harus dilakukan dalam 48 jam pertama setelah cedera, meskipun bersifat individual berdasarkan usia saat datang, status gigi, lokasi fraktur dan derajat perpindahan tulang, serta keterbatasan fungsional. Hasilnya ditentukan oleh pengaruh pertumbuhan terhadap bentuk dan fungsi¹³. Hal ini sependapat dengan Wolfswinkel (2013) bahwa waktu tunggu yang lebih lama menyebabkan tindakan reduksi bedah menjadi lebih sulit, karena adanya pembentukan kalus di lokasi fraktur⁴. Pada laporan kasus ini, *thermoformed splint* digunakan sebagai alat fiksasi yang memungkinkan dapat dibuat saat durate operasi sehingga pada pasien dapat segera dilakukan reduksi dan fiksasi.

Penanganan fraktur simfisis mandibula pada anak-anak yang sangat muda, khususnya dalam mempertahankan benih gigi permanen yang sedang berkembang, menghadirkan beberapa tantangan yang signifikan. Pertama, literatur yang ada masih sedikit, dengan sedikit penelitian yang secara khusus membahas preservasi benih gigi selama penanganan fraktur pada kelompok usia ini. Laporan kasus dan penelitian skala kecil menunjukkan bahwa *thermoformed splint* dan *circummandibular wiring* dapat efektif, tetapi temuan ini sebagian besar bersifat anekdotal dan kurang teliti dibandingkan uji coba terkontrol acak (RCT) skala besar. Kedua, tidak ada protokol perawatan standar karena variabilitas dalam praktik klinis dan tidak adanya pedoman komprehensif yang disesuaikan dengan demografi muda ini. Variabilitas ini dapat menyebabkan hasil pasien yang tidak konsisten dan menyoroti perlunya prosedur yang seragam. Terakhir, karakteristik anatomi dan fisiologis yang unik dari anak-anak yang sangat muda mempersulit penerapan teknik ini. Sebagian besar penelitian yang ada berfokus pada anak-anak yang lebih tua atau orang dewasa, sehingga sulit untuk menerapkan temuan mereka pada pasien yang lebih muda. Selain itu, data tindak lanjut jangka panjang tentang perkembangan gigi dan dampak intervensi ini terhadap erupsi gigi permanen terbatas, yang menggarisbawahi perlunya penelitian lebih lanjut. Mengatasi kesenjangan ini memerlukan uji klinis terandomisasi yang dirancang dengan baik, protokol standar, dan studi hasil jangka panjang untuk mengoptimalkan perawatan bagi populasi yang

rentan ini.

Edukasi kepada masyarakat diperlukan untuk melengkapi perlindungan kepala yang optimal bagi pengguna jalan dengan helm *full face* termasuk pada anak-anak serta menempatkan di area yang lebih aman saat berkendara sepeda motor.

KESIMPULAN

Perawatan dengan *thermoformed splint* yang dibuat saat durate operasi dan difiksasi dengan *circummandibular wiring* memberikan hasil yang baik, efektif, minimal invasif dan dapat mencegah cedera iatrogenik pada struktur anatomi penting disekitar garis fraktur.

DAFTAR PUSTAKA

1. Li, L., Acharya, K., Hu, X. 2023. *Conservative management of mandibular fractures in pediatric patients during the growing phase with splint fiber and ligature arch wire*. BMC Oral Health. 23:601
2. Irgebay, Zhazira BA, Glenney, Anne E.BA, Cheng, Lucille BA, Li, Runjia MS, Mocharnuk, Joseph W. BA, Smetona, John MD, Balasubramani, G. K., Losee, Joseph E., Goldstein, Jesse A. 2024. *Fracture Patterns, Associated Injuries, Management, and Treatment Outcomes of 530 Pediatric Mandibular Fractures*. Plastic and Reconstructive Surgery, 154(3):p 556e-568e
3. Sharma, D.S., Ambreen, Z., Varshney, P., MohamedVN, A., Khan, S.Y., Jindal, M.K. 2023. *Management Of Mandibular Symphyseal /Parasymphyseal Fracture In Pediatric Patient Using Vacuum Formed Splint: A Case Series*. IOSR Journal of Dental and Medical Sciences. 22(12) Ser.3 PP 21-26
4. Wolfswinkel, E.M., Weathers, W.M., Wirthlin, J.O., Monson, L.A., Hollier, L.H., Khechoyan, D.Y. 2013. *Management of Pediatric Mandible Fractures*. Otolaryngol Clin N Am 46 (2013) 791–806
5. Reddy, K.H., Reddy, A., Reddy, N.V., Mallela, M.K., Srinath, K., Reddy, S. 2016. *Management of mandibular body fracture in a 4-yr old boy: a case report*. International Journal of Advances in Pediatric Dentistry. 1(1):27-30.
6. Zimmermann C, Troulis M, Kaban L. *Pediatric Facial Fractures: Recent Advances In Prevention, Diagnosis And Management*. Int J Oral Maxillofac Surg. 2005;34(8):823-33.

7. Nilesh, K., Mahamuni, A., Taur, S., Vande, A.V. 2020. *A simple novel technique for the management of a dentoalveolar fracture in a pediatric patient using a vacuum-formed splint*. J Dent Res Dent Clin Dent Prospect, 14(1):68-72
8. Kannari, L., Marttila, E., Toivari, M., Thore'n, H., Sna'll, J., 2020, Paediatric mandibular fracture—a diagnostic challenge?, *Int. J. Oral Maxillofac. Surg.*, 49: 1439– 1444.
9. Bonanthaya, K., Panneerselvam, E., Manuel, S., Kumar, V.V. and Rai, A. eds., 2021. *Oral and Maxillofacial Surgery for the Clinician*. Springer Singapore.
10. Bobrowski, A.N., Torriani, M.A., Sonogo, C.L., Carvalho, P.H., Post, L.K., Chagas Ju'nior, O.L. *Complications associated with the treatment of fractures of the dentate portion of the mandible in paediatric patients: a systematic review*. Int. J. Oral Maxillofac. Surg. 2017; 46: 465–472.
11. Lloyd, T., Nightingale, C., Edler, R. 2001. *The use of vacuum-formed splints for temporary intermaxillary fixation in the management of unilateral condylar fractures*. British Journal of Oral and Maxillofacial Surgery, 39(4), 301–303
12. Sargunam, E.D., Ramkumar, S., Abraham, P.D. 2016. *Thermoformed splints in the management of pediatric mandibular fracture – A case report*. Sri Ramachandra University Journal of Dental Sciences, 1(3)
13. Sanu OO, Ayodele A, Akeredolu MO. 2017. *Management of pediatric mandibular fracture using orthodontic vacuum-formed thermoplastic splint: A case report and review of literature*. Niger Journal of Clinical Practice, 20:637-41.
14. Swayampakula, H. et al., 2023. *Management of Pediatric Mandibular Fracture with Acrylic Splint*. Cap. Cureus. 15(1), p. e33324.
15. AlQahtani, S.J, Hector, M.P., Liversidge, H.M. 2010. *Atlas of tooth development and eruption*. American Journal of Physical Anthropology. 142:481–490
16. Aizenbud D, Hazan-Molina H, Emodi O, Rachmiel A. 2009. *The management of mandibular body fractures in young children*. Dent Traumatol. 25, 565–70.
17. Koenig WR, Olsson AB, Pensler JM. 1994. *The fate of developing teeth in facial trauma: Tooth buds in the line of mandibular fractures in children*. Ann Plast Surg. 32:503-5.
18. Schiller E, Bratu E, Bratu C, Talpos M. 2003. *Traumatic injuries to the primary teeth and their impact on permanent teeth*. Timisoara Med. 2.
19. John B, John RR, Stalin A, Elango I. 2010. *Management of mandibular body fractures in pediatric patients: A case report with review of literature*. Contemp Clin Dent, 1(4), 291-6.
20. Ben Bassat Y, Fuks A, Brin I, Zilberman Y. 1985. *Effect of trauma to the primary incisors on permanent successors in different development stages*. Pediatr Dent. 7, 37–40.
21. Dhiravia E, Ramkumar S, Abraham D. 2010. *Thermoformed splints in the management of pediatric mandibular fracture - A case report*. SRM University Journal of Dental Sciences;1(3):240-2.
22. Choubey S, Shigli A, Banda N, Vyawahare S. 2014. *Vacuum formed splints: Novel method for managing oro-facial trauma*. J Indian Soc Pedod Prev Dent, 32:353-6.