

## Case Report

# SEORANG LAKI-LAKI BERUSIA 33 TAHUN DENGAN FRAKTUR TERTUTUP VERTEBRA LUMBAL 1 TIPE BURST

## A 33 Years Old Man with Close Fracture 1st Lumbar Vertebrae Burst Type

**Rizki Oktabiriyah<sup>1</sup>, Bambang Purwadi<sup>2</sup>**

<sup>1</sup>Fakultas Kedokteran Universitas Muhammadiyah Surakarta

<sup>2</sup>Ilmu Bedah RSUD Dr.Sayidiman Magetan

Korespondensi: Rizki Oktabiriyah. Alamat email: [rizkioktabiriyah@gmail.com](mailto:rizkioktabiriyah@gmail.com)

### ABSTRAK

Fraktur remuk (*burst fractures*) adalah fraktur yang terjadi ketika ada penekanan *corpus vertebralis* secara langsung sehingga tulang menjadi hancur menjadi fragmen tulang yang berpotensi masuk ke *kanalis spinalis*. Fraktur burst terjadi akibat trauma signifikan yang menekan tulang. Laporan kasus ini menjelaskan tentang fraktur burst pada pasien laki-laki usia 33 tahun yang datang ke IGD dengan keluhan utama nyeri pada punggung belakang sejak  $\pm$  30 menit yang lalu setelah jatuh terduduk dan tertimpa pohon. Tatalaksana yang diberikan pada pasien ini adalah tindakan imobilisasi, *bed rest*, dan mendapatkan terapi medikamentosa yaitu cairan infus RL 20 tpm, injeksi dexametoprolen 50 mg, infus parasetamol 100 mg, dan injeksi pantoprazole sodium 40 mg dengan rute intravena. Kasus ini unik karena beberapa alasan yaitu pasien mengalami perbaikan setelah 12 jam dari onset fraktur walaupun tidak diterapi sesuai rekomendasi. Apabila sesuai rekomendasi pasien yang mengalami fraktur burst tidak stabil seharusnya mendapatkan terapi operatif. Hal tersebut dikarenakan rumah sakit kami adalah rumah sakit umum daerah. Selain itu pasien mengalami *spinal shock* yang tidak mendapatkan injeksi steroid dosis tinggi pada penanganan pertama.

**Kata Kunci:** Fraktur Burst, Vertebra Lumbal, Spinal Shock

### ABSTRACT

*Burst fractures* are fractures that occur when there is direct compression of the vertebral body so that the bone is crushed into bone fragments that have the potential to enter the spinal canal. Burst fractures occur as a result of significant trauma pressing on the bone. This case report describes a burst fracture in a 33-year-old male patient who came to the emergency room with the main complaint of pain in the back since  $\pm$  30 minutes ago after falling down and being hit by a tree. The treatment given to this patient was immobilization, *bed rest*, and receiving medical therapy, namely 20 tpm RL infusion, 50 mg dexametoprolen injection, 100 mg paracetamol infusion, and 40 mg pantoprazole sodium injection by intravenous route. This case is unique for several reasons, namely the patient improved after 12 hours from the onset of the fracture even though he was not treated according to recommendations. If according to recommendations, patients who experience unstable burst fractures should receive operative therapy. This is because our hospital is a regional public hospital. In addition, patients experiencing *spinal shock* did not receive high-dose steroid injections in the first treatment.

**Keywords:** Burst Fracture, Lumbar Vertebrae, Spinal Shock

## PENDAHULUAN

Fraktur remuk (burst fractures) adalah fraktur yang terjadi ketika ada penekanan corpus vertebralis secara langsung sehingga tulang menjadi hancur menjadi fragmen tulang yang berpotensi masuk ke kanalis spinalis (Apley, 2013). Insiden trauma spinal di dunia tercatat sebesar 0,019% hingga 0,088% per tahun dari data 35 hingga 53 juta penduduk dunia. Namun demikian, data epidemiologi dari masing- masing negara berbeda-beda sesuai dengan kekhususan dari masing-masing negara yang dipengaruhi oleh latar belakang geografis, iklim, sosio-ekonomi, serta kultur masyarakat (Ballane G, 2017).

Kasus ini unik karena beberapa alasan yaitu pasien mengalami perbaikan setelah 12 jam dari onset fraktur walaupun tidak diterapi sesuai rekomendasi.

## LAPORAN KASUS

Seorang laki-laki berusia 33 tahun datang ke IGD RSUD dr.Sayidiman Magetan dengan keluhan nyeri pada punggung belakang. Keluhan tersebut dirasakan sejak ± 30 menit yang lalu setelah pasien jatuh terduduk dan tertimpa pohon. Nyeri dirasakan di punggung menjalar sampai ke kedua kaki. Pasien di IGD mengaku sudah tidak bisa berjalan dan kedua kaki pasien terasa kesemutan, tebal, dan berat. Keluhan lain yang dirasakan pasien yaitu pasien tidak bisa BAK hingga kandung kemih pasien terasa penuh. Pasien juga mengeluh tidak bisa BAB dan merasa sesak nafas. Keluhan lain seperti mual, muntah, dan pusing disangkal oleh pasien.

Pasien mengatakan mekanisme jatuhnya yaitu saat pasien menggotong kayu balok dipundaknya bersama dengan satu

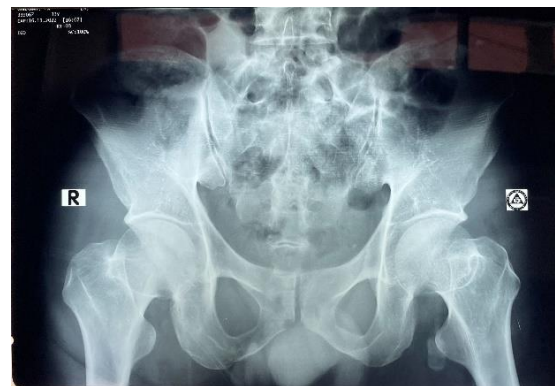temannya kemudian tiba-tiba terdapat pohon yang baru ditebang jatuh. Teman pasien yang membawa kayu balok bersama dengan pasien tiba-tiba melepas kayu balok tersebut untuk menghindari pohon yang jatuh. Akhirnya pasien jatuh terduduk dan terkena kayu balok yang ia pikul.

Pasien maupun keluarganya tidak memiliki riwayat penyakit DM, hipertensi, asma, maupun penyakit lain. Pasien adalah tulang punggung keluarga yang bekerja sebagai supir truk. Biaya Kesehatan pasien ditanggung sendiri, tidak ditanggung oleh BPJS.

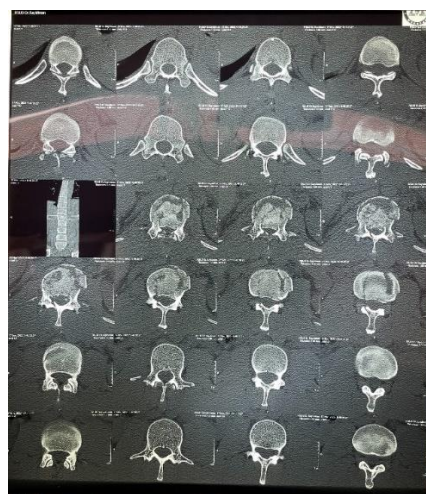
Pada pemeriksaan fisik didapatkan keadaan umum tampak sakit sedang, kesadaran kompos mentis dengan nilai GCS 15. Tekanan darah 130/70 mmHg, nadi 87 x/menit, pernafasan 21 x/menit, suhu 36C, serta saturasi oksigen

(Spo2) 97%. Pada pemeriksaan kepala, leher, thorax, abdomen, dan ekstremitas atas. Pemeriksaan ekstremitas bawah didapatkan hasil inspeksi tidak terdapat deformitas maupun luka terbuka, palpasi hangat dan lemas, terdapat distensi perut regio hipogastrik. Pada pemeriksaan motoris didapatkan kekuatan otot pada ekstremitas superior (5/5), dan pada ekstremitas inferior (3/3). Pada pemeriksaan sensoris didapatkan hasil yaitu eksteroseptif/protopatik inferior didapatkan hasil menurun. Pemeriksaan sistem saraf otonom didapatkan miksi dan defekasi terganggu. Pada pemeriksaan refleks patologis babinsky, gordon, schaeffer (+/+). Pemeriksaan darah lengkap didapatkan hasil leukosit H 20,4 x 10<sup>3</sup>/μL, limfosit L 3%, gula darah sewaktu (GDS) 128 mg/dL. Pemeriksaan penunjang yaitu Foto thoracolumbal AP/Lat menunjukkan

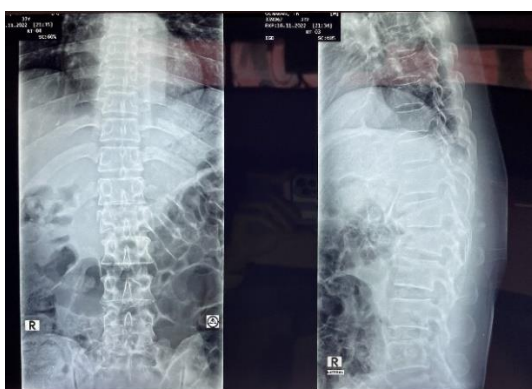kompresi corpus VL1 disertai penyempitan diskus intervertebralis Th12-L1 (Gambar 1). Foto pelvis Ap didapatkan hasil tidak tampak fraktur maupun dislokasi (Gambar 2). CT Scan thoracolumbal menunjukkan fraktur kompresi kominutif VL1 yang melibatkan dinding vertebra posterior dan lamina dengan retropulsed fragmen yang menyebabkan penyempitan (50%) canalis spinalis dengan kesimpulan complete burst fracture VL1 (A4) (Gambar 3, Gambar 4, Gambar 5).



Gambar 2. Foto pelvis Ap



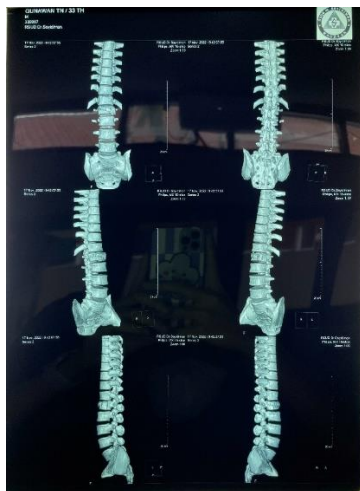
Gambar. CT scan thoracolumbal



Gambar 1. Foto thoracolumbal AP/Lat



, Gambar 4. CT scan thoracolumbal



Gambar 5. CT scan thoracolumbal

Berdasarkan anamnesis, pemeriksaan fisik dan pemeriksaan penunjang diagnosis kerja pada kasus ini adalah close fracture vertebra lumbal 1 burst type. Pasien mendapatkan terapi medikamentosa yaitu cairan infus RL 20 tpm, injeksi dexketoprofen 50 mg, infus paracetamol 100 mg, dan injeksi pantoprazole sodium 40 mg dengan rute intravena. Terapi non-medikamentosa pasien dilakukan bed rest dan imobilisasi.

## PEMBAHASAN

Fraktur remuk (burst

fractures) adalah fraktur yang terjadi ketika ada penekanan corpus vertebralis secara langsung, dan tulang menjadi hancur fragmen tulang berpotensi masuk ke kanalis spinalis. Terminologi fraktur ini adalah menyebarnya tepi korpus vertebralis ke arah luar yang disebabkan adanya kecelakaan yang lebih berat dibanding fraktur kompresi. Tepi tulang yang menyebar atau melebar itu akan memudahkan medulla spinalis untuk cidera dan ada fragmen tulang yang mengarah ke medulla spinalis dan dapat menekan medulla spinalis dan menyebabkan paralisis atau gangguan syarat parasial. Tipe burst fractures sering terjadi pada thoraco lumbar junction dan terjadi paralysis pada kaki dan gangguan defekasi ataupun miksi (Apley, 2013).

Tulang belakang adalah susunan terintegrasi dari jaringan

tulang, ligamen, otot, saraf dan pembuluh darah yang terbentang mulai dari basis cranii sampai ke tulang ekor dengan canalis vertebralis di tengah-tengah setiap ruas tulang. Saraf dan pembuluh darah tersebut berjalan melewati canalis vertebralis dan terlindung oleh vertebra. Antara setiap ruas tulang terdapat diskus intervertebra, yang berfungsi sebagai peredam kejutan (shock absorption) dan menjaga fleksibilitas gerakan tulang. Di setiap ruas tulang juga terdapat 2 buah lubang di tepi kanan dan kiri belakang tulang bernama foramen intervertebra, yaitu sebuah lubang tempat berjalannya akar saraf dari canalis vertebra menuju ke seluruh tubuh. Di luar susunan tulang belakang, terdapat ligamen yang menjaga posisi tulang belakang agar tetap kompak dan tempat melekatnya otot-otot punggung

untuk pergerakan tubuh. Ligamen dan otot tulang belakang berfungsi sebagai koordinator pergerakan tubuh.

Fraktur burst biasanya terjadi akibat trauma signifikan yang menekan tulang seperti kecelakaan kendaraan bermotor atau jatuh dari ketinggian (Apley, 2013).

Dalam kasus ini pasien mengalami trauma dikarenakan jatuh terduduk dan tertimpa pohon sehingga terjadi penekanan pada tulang vertebrae. Fraktur burst torakolumbal berhubungan dengan perpindahan gaya tekan secara aksial melalui tulang belakang. Pada keadaan jatuh dari ketinggian hal ini disebabkan oleh deselerasi dari bokong saat melakukan kontak dengan tanah dan momentum ke bawah dari berat badan bagian atas (Guo and Li, 2019). Menurut Denis, fraktur burst ditandai dengan

kerusakan column anterior dan media akibat gaya kompresi. Denis juga mengidentifikasi ciri patognomonik dari fraktur burst torakolumbal yaitu adanya kominutif korpus vertebra, peningkatan jarak interpedikular, fraktur vertikal lamina, retropulsi tulang ke canalis spinalis, dan berkurangnya ketinggian corpus vertebra posterior.

Setelah kerusakan struktural korpus vertebra, gaya kompresi yang terus menerus akan menyebarkan fragmen fraktur secara sirkumferensial. Saat kekuatan menghilang, pedikel ditahan oleh struktur posterior lalu kembali ke lokasi sebelum cedera, menghasilkan retropulsi fragmen di dalam kanal tulang belakang (Guo and Li, 2019).

Diagnosis fraktur vertebrae dapat ditegakkan melalui anamnesis,

pemeriksaan fisik, dan pemeriksaan penunjang. Pasien akan mengeluhkan nyeri akut pada tulang belakang yang menyebar sepanjang saraf yang terkena, paraplegia, paralisis sensorik motorik, kehilangan kontrol kandung kemih (retensi urin, distensi kandung kemih), dan penurunan fungsi pernapasan. Inspeksi ditemukan deformitas, luka, memar. Palpasi untuk mencari area nyeri atau prosesus spinosus yang fraktur.

Kelainan dari susunan anatomis maupun perbedaan posisi tulang belakang yang normal dapat berakibat berbagai keluhan dan gangguan yang bervariasi. Keluhan dan gangguan tersebut akan berakibat terganggunya produktivitas dan kualitas hidup seseorang. Tidak jarang keluhan tersebut berakibat nyeri yang hebat, impotensi, hilangnya rasa (sensasi)

hingga kelumpuhan (Apley, 2013).

Pada pasien ditemukan gejala nyeri pada punggung belakang menjalar sampai ke kedua kaki, tidak bisa berjalan, kedua kaki pasien terasa kesemutan, tebal, dan berat. Keluhan lain yang dirasakan pasien yaitu pasien tidak bisa BAK, tidak bisa BAB dan merasa sesak nafas. Pada pemeriksaan pemeriksaan motoris didapatkan kekuatan otot pada ekstremitas inferior (3/3) dan pemeriksaan sensoris didapatkan hasil yaitu eksteroseptif/protopatik inferior didapatkan hasil menurun.

Pemeriksaan penunjang dapat dilakukan dengan foto polos/X-ray, CT scan, dan MRI. Pemeriksaan tersebut dapat menilai jaringan tulang, jaringan lunak, perdarahan, atau gangguan ligamen. Selain itu juga dapat menilai tingkat fraktur, apakah fraktur kompresi,

fraktur burst, dislokasi, maupun angulasi. Hal ini dapat digunakan untuk menentukan penatalaksanaan pasien (Apley, 2013).

Pada pasien dilakukan beberapa pemeriksaan menunjang yaitu foto thoracolumbal AP/Lat menunjukkan kompresi corpus VL1 disertai penyempitan diskus intervertebralis Th12-L1, CT Scan thoracolumbal menunjukkan fraktur kompresi kominutif VL1 yang melibatkan dinding vertebra posterior dan lamina dengan retropulsed fragmen yang menyebabkan penyempitan (50%) canalis spinalis dengan kesimpulan complete burst fracture VL1 (A4).

Berdasarkan teori denis, 3 colum model stabilitas columna vertebra terdiri dari ligamentum longitudinal posterior, anulus fibrosus posterior dan dinding posterior corpus vertebrae yang



merupakan titik kritis terhadap kestabilan tulang belakang. Selain kegagalan colum anterior dan media akibat gaya kompresi, Denis mengategorikan fraktur burst menjadi 5 tipe yaitu tipe A fraktur pada kedua endplate, tipe B fraktur endplate superior dan sering disertai belahan sagital pada endplate inferior, tipe C fraktur endplate inferior, tipe D fraktur burst rotasional, tipe E fraktur burst fleksi lateral.

Selain itu terdapat klasifikasi lain yaitu AO spine berdasarkan morfologi cedera, status neurologis, dan integritas ligamen. Morfologi cedera diklasifikasikan menjadi 3 yaitu A (cedera kompresi), B (cedera distraksi), C (displacement/cedera translasi) (Zhang A, 2022).

Tabel 1. Klasifikasi fraktur vertebrae

<b>Tipe A (Cidera Kompresi)</b>	
<b>A0</b>	Tidak ada fraktur atau fraktur yang tidak signifikan secara klinis
<b>A1</b>	Fraktur yang melibatkan satu

	endplate pada corpus vertebra
<b>A2</b>	Fraktur yang melibatkan kedua endplate tanpa melibatkan dinding posterior
<b>A3</b>	Fraktur yang melibatkan satu endplate dan dinding posterior vertebra
<b>A4</b>	Fraktur yang melibatkan kedua endplate dan dinding posterior vertebra

---

**Tipe B (Cidera Distraksi)**

<b>B1</b>	Fraktur chance
<b>B2</b>	Kerusakan yang melibatkan disrupsi ligamen posterior dan korpus vertebrae
<b>B3</b>	Cedera hiperekstensi

---

**Tipe C (Displacement/ Cidera Translasi)**

-	Melibatkan perpindahan rotasi ke segala arah
-	Tidak ada subtype pada tipe ini

---

Berdasarkan teori Denis pasien mengalami fraktur lumbal V tipe burst A yaitu fraktur pada kedua endplate. Sedangkan menurut klasifikasi AO spine pasien mengalami fraktur vertebra lumbal tipe burst A4 yaitu fraktur burst complete, yang melibatkan kedua endplate dan dinding posterior vertebra.

Tatalaksana fraktur vertebrae meliputi tatalaksana non-operatif dan operatif. Indikasi terapi non-operatif yaitu fraktur kompresi (A1,

A2) tanpa keterlibatan neurologis dan sudut kifosis kurang dari 35°.

(2) Skor TCLIS kurang dari 6 poin.

(3) Kondisi medis umum pasien yang tidak memungkinkan untuk dilakukan operasi bedah.

Tatalaksana yang dilakukan yaitu reposisi dan stabilisasi dengan cast, terapi fungsional dengan atau tanpa pemasangan brace. Selain itu dapat diberikan pemberian analgesic (Genev *et al.*, 2017). Indikasi operasi yaitu fraktur tipe kompresi (A3, A4) atau fraktur kompresi disertai defisit neurologis dengan fragmen tulang di kanal medulla (Yuan *et al.*, 2020).

Pada pasien dilakukan tatalaksana non-operatif yaitu terapi medikamentosa berupa cairan infus RL 20 tpm, injeksi dexketoprofen 50 mg, infus paracetamol 100 mg, dan injeksi pantoprazole sodium 40 mg dengan rute intravena. Terapi

non-medikamentosa pasien dilakukan bed rest dan imobilisasi.

Kasus ini unik karena beberapa alasan yaitu pasien mengalami perbaikan setelah 12 jam dari onset fraktur walaupun tidak diterapi sesuai rekomendasi. Apabila sesuai rekomendasi pasien yang mengalami fraktur burst tidak stabil (tipe 4A) seharusnya mendapatkan terapi operatif. Hal tersebut dikarenakan rumah sakit kami adalah rumah sakit umum daerah sehingga fasilitas kurang memadai untuk melakukan operasi dibidang ini. Selain itu pasien mengalami spinal shock yang tidak mendapatkan injeksi steroid dosis tinggi pada penanganan pertama.

Rekomendasi penanganan awal pada pasien dengan syok spinal diberikan methylprednisolone sodium succinate bolus 30 mg/kg diikuti 5,4 mg/kg/jam dalam 23 jam

berikutnya (Fehlings *et al.*, 2017).

## KESIMPULAN

Fraktur remuk (burst fractures) adalah fraktur yang terjadi ketika ada penekanan corpus vertebralis secara langsung, dan tulang menjadi hancur frakmen tulang berpotensi masuk ke kanalis spinalis. Fraktur burst memberikan gambaran klinis nyeri akut pada tulang belakang yang menyebar sepanjang saraf yang terkena, paraplegia, paralisis sensorik motorik, kehilangan kontrol kandung kemih (retensi urin, distensi kandung kemih), dan penurunan fungsi pernapasan. Tatalaksana fraktur vertebrae meliputi tatalaksana non-operatif dan operatif.

## DAFTAR PUSTAKA

Appley, G.A & Solomon, Louis. 2013. *Ortopedi dan Fraktur Sistem Apley*. Jakarta: Widya Medika.

Ballane G, et al. (2017). Worldwide prevalence and incidence of osteoporotic vertebral fractures. *Osteoporos Int.* 28(5): 15,31–42.

Fehlings, M. G. *et al.* (2017) ‘A Clinical Practice Guideline for the Management of Patients With Acute Spinal Cord Injury: Recommendations on the Use of Methylprednisolone Sodium Succinate’, *Global Spine Journal*, 7(3\_supplement), pp. 203S-211S. doi: 10.1177/2192568217703085.

Genev, I. K. *et al.* (2017) ‘Spinal Compression Fracture Management: A Review of Current Treatment Strategies and Possible Future Avenues.’, *Global spine journal*, 7(1), pp. 71–82. doi: 10.1055/s-0036-1583288.

Guo, L. X. and Li, W. J. (2019) ‘A biomechanical investigation of thoracolumbar burst fracture under vertical impact loads using finite element method’, *Clinical Biomechanics*, 68(January), pp. 29–36. doi: 10.1016/j.clinbiomech.2019.05.018

Yuan, L. *et al.* (2020) ‘Surgical consideration for thoracolumbar burst fractures with spinal canal compromise without neurological deficit’, *Journal of Orthopaedic Translation*, 21(December 2019), pp. 8–12. doi: 10.1016/j.jot.2019.12.003.