

[Original Research]

PENGARUH EKSTRAK ETANOLIK DAUN KELOR TERHADAP GAMBARAN HISTOPATOLOGI PARU PADA TIKUS WISTAR MODEL SINDROM METABOLIK TERINDUKSI

Effect of Moringa Leaves Ethanolic Extract on Lung Histopathological Appearance in Wistar Rats with Metabolic Syndrome

Ainaya Layly Sabil¹, Meritania Ridianti Putri¹, Aulia Safety Imron¹, Novan Adi Setyawan²

¹Fakultas Kedokteran, Universitas Sebelas Maret

²Departemen Patologi Anatomi, Universitas Sebelas Maret

Korespondensi: Ainaya Layly Sabil. Alamat email: ainayals@student.uns.ac.id

ABSTRAK

(Pendahuluan) Penampakan histopatologi paru seperti diameter alveolar dan ketebalan septum interalveolaris dapat menjadi indikator inflamasi pada sindrom metabolik (SM). Daun kelor diketahui memiliki efek antioksidan dan antiinflamasi pada paru. Penelitian ini bertujuan untuk melihat pengaruh ekstrak etanolik daun kelor dalam memperbaiki penampakan histopatologi paru tikus Wistar model SM terinduksi. **(Metode)** Jenis penelitian ini adalah eksperimental laboratorium dengan post-test only control group design dengan teknik purposive sampling. Subjek penelitian berupa tikus Wistar jantan sebanyak 30 ekor yang terbagi menjadi 5 kelompok, yaitu: KN (kelompok normal), K- (kelompok yang dibuat model SM tanpa perlakuan), KPI, KPII, dan KPIII (kelompok perlakuan). **(Hasil)** Diameter alveolar terlebar terdapat pada KP II ($31.67 \pm 1.22 \mu\text{m}$) sedangkan yang terkecil ditemukan pada KPI ($19.05 \pm 1.27 \mu\text{m}$). Septum interalveolaris paling tebal terdapat pada K- sebesar ($28,02 \pm 7,19$) μm sedangkan paling tipis pada KPIII sebesar ($9,13 \pm 0,34 \mu\text{m}$). Uji statistik menunjukkan perbedaan yang signifikan ($p < 0.05$) antara KN dibandingkan dengan K- dan KPI, serta antara K- dibandingkan dengan KPI, KPII, dan KPIII. Uji korelasi menunjukkan hubungan yang signifikan antara variasi dosis dengan ketebalan perbaikan penampakan histopatologi paru. **(Kesimpulan)** Ekstrak etanolik daun kelor mampu memperbaiki penampakan histopatologi paru tikus Wistar model SM terinduksi secara signifikan.

Kata Kunci: Paru, Moringa, Sindrom Metabolik

ABSTRACT

(Introduction) Lung histopathological appearance such as alveolar diameter and interalveolaris thickness can be an indicator of inflammation due to metabolic syndrome (MS). Moringa leaves have antioxidant and anti-inflammatory effects. This study aims to determine the effect of moringa leaves ethanolic extract on lung histopathological appearance in Wistar rats with MS and to determine differences in histopathological features in its various doses. **(Method)** This research is a laboratory experimental study using a posttest only control group design. The research subjects were 30 Wistar rats divided into 5 groups, KN (control group); K- (metabolic syndrome group); KPI, KP II, KPIII (treatment groups). **(Result)** The histopathological appearances of the lung seen from the widest alveolar diameter was found in KPII ($31.67 \pm 1.22 \mu\text{m}$) while the smallest was found in KPI ($19.05 \pm 1.27 \mu\text{m}$). And for the thickness of the interalveolaris septum, the thickest was found in K- ($28.02 \pm 7.19 \mu\text{m}$) while the thinnest was found in KPIII ($9.13 \pm 0.34 \mu\text{m}$). Based on the Kruskal Wallis test and the Mann Whitney test, the results were significant ($p < 0.05$). **(Conclusion)** Moringa leaves ethanolic extract was able to significantly improve lung histopathological appearance in Wistar rats with MS.

Keywords: Lung, Moringa, Metabolic Syndrome

PENDAHULUAN

Perkembangan zaman, tanpa disadari membawa perubahan pada pola konsumsi dan gaya hidup yang akan berdampak buruk pada kesehatan masyarakat, termasuk diantaranya peningkatan kasus sindrom metabolik. Sindrom ini mencakup serangkaian kelainan metabolik seperti dislipidemia, hipertensi, dan resistensi insulin yang umumnya terkait dengan akumulasi lemak sentral (Bovolini *et al.*, 2020). Berdasarkan data dari *International Diabetic Federation* diperkirakan 20-25% penduduk usia dewasa di dunia mengalami sindrom metabolik, sedangkan di Indonesia menyentuh angka 23,34% dengan prevalensi pria sebanyak 26,2% dan wanita sebanyak 21,4% (Rustika *et al.*, 2019).

Sindrom metabolik menyebabkan terjadinya akumulasi jaringan adiposa yang mampu menginduksi terjadinya inflamasi sistemik (Ramos-Ramírez *et al.*, 2020). Reaksi inflamasi juga dapat dicetuskan akibat kondisi hiperglikemia berkepanjangan yang menyebabkan terjadinya glikasi protein non enzimatis dan degenerasi oksidatif, hal ini

menimbulkan terjadinya akumulasi dari

Advanced Glycation End Products (AGE). Akumulasi AGE akan menyebabkan kerusakan jaringan secara langsung dan aktivasi reseptor spesifik AGE yang akan menimbulkan reaksi inflamasi (Khalid *et al.*, 2022). Respons inflamasi ini dapat mencapai berbagai organ, termasuk diantaranya organ paru (Ramos-Ramírez *et al.*, 2020).

Penelitian terdahulu menyebutkan, pada tikus model sindrom metabolik terjadi peningkatan sel radang dan marker inflamasi pada jaringan paru. Akan tetapi, perubahan yang terkait dengan keadaan septum interalveolaris paru akibat sindrom metabolik belum banyak diteliti. Pengetahuan tentang sindrom metabolik dan keterlibatan organ paru akan membantu dalam manipulasi farmakologis untuk pengobatan inflamasi dan kerusakan jaringan paru akibat sindrom metabolik.

Pengobatan untuk berbagai kondisi patologis yang timbul akibat sindrom metabolik masih terus dikembangkan, termasuk diantaranya senyawa alami yang

berasal dari ekstrak tumbuhan, salah satunya

Jenis penelitian ini adalah

tanaman kelor. Tanaman dengan nama ilmiah *Moringa oleifera*, Lam ini sudah dikenal sebagai *miracle plant* yang memberikan banyak manfaat bagi manusia. Kandungan fitokimia pada tanaman kelor diketahui memiliki aktivitas sebagai antitumor, antihipertensi, antioksidan, antidiabetik, antibakteri, antijamur, diuretik, dan antiinflamasi (Islam *et al.*, 2021). Pemberian ekstrak etanolik daun kelor diketahui mampu memperbaiki kondisi dislipidemia, hiperglikemia, dan inflamasi yang merupakan bagian penting dari sindrom metabolic (Vargas-Sánchez *et al.*, 2019; Sha *et al.*, 2021). Sejauh ini efek pemberian ekstrak etanolik daun kelor terhadap ketebalan septum interalveolaris paru belum diketahui, oleh karena itu penelitian ini dilakukan untuk mengetahui efek ekstrak etanolik daun kelor (*Moringa oleifera*, Lam.) dalam menurunkan ketebalan septum interalveolaris paru tikus (*Rattus norvegicus*) Wistar model sindrom metabolik terinduksi.

METODE

eksperimental laboratorium dengan *post-test only control group design*. Penelitian dilaksanakan di Laboratorium Pusat Studi Pangan dan Gizi Universitas Gadjah Mada Yogyakarta dan Laboratorium Patologi Anatomi Fakultas Kedokteran Universitas Sebelas Maret Surakarta. Subjek yang digunakan berupa tikus putih (*Rattus norvegicus*) galur Wistar dengan kriteria inklusi berusia 2-3 bulan, berjenis kelamin jantan dengan berat badan 150-200 gram. Sedangkan kriteria eksklusinya yaitu tikus dengan tanda-tanda sakit, seperti piloereksi, tekstur rambut kasar, kulit longgar, mata cekung, feses lembek berbau, tingkah laku pasif, tidak mau makan, tampak pucat, tikus yang tidak memenuhi kriteria sindrom metabolik pasca induksi, dan tikus yang mati selama proses penelitian. Penelitian ini telah dinyatakan layak etik oleh Komisi Etik Penelitian Kesehatan RSUD Dr. Moewardi dengan nomor 1.739/XII/HREC/2022.

Pengambilan sampel dilakukan dengan metode *purposive sampling* dengan jumlah

sampel 30 ekor tikus yang terbagi dalam 5 kelompok, yaitu: KN (kelompok normal), K- (kelompok kontrol negatif, yang dibuat model SM tanpa perlakuan), KPI, KPII, dan KPIII (berturut-turut merupakan kelompok yang dibuat model SM dan diberi ekstrak etanolik daun kelor sebanyak 150 mg/KgBB, 250 mg/KgBB, dan 350 mg/KgBB). Model sindrom metabolik dibuat dengan cara menginduksi tikus putih dengan pakan tinggi lemak dan injeksi streptozotocin (STZ) dan nicotinamide (NA). Pakan tinggi lemak terdiri dari kuning telur bebek dan lemak sapi masing-masing sebanyak 1 ml/100 gramBB, diberikan secara per oral dengan sonde lambung selama 56 hari. Adapun injeksi intraperitoneal STZ sebesar 45 mg/KgBB dan NA sebesar 110 mg/KgBB diberikan pada hari ke-25. Injeksi NA diberikan 15 menit sebelum injeksi STZ. Penentuan keberhasilan pembuatan model sindrom metabolik dilakukan dengan cara mengukur kadar glukosa darah, trigliserida, HDL, LDL, dan berat badan pada hari ke-28 setelah pemberian pakan tinggi lemak dan injeksi STZ-NA.

Dikatakan berhasil bila memenuhi kriteria sindrom metabolik berdasarkan NCEP-ATP III.

Pada penelitian ini ekstrak etanolik daun kelor (*Moringa oleifera*, Lam.) dibuat dengan metode maserasi di Laboratorium Pusat Studi Pangan dan Gizi UGM. Daun kelor diperoleh dari daerah Kalasan, Sleman, Yogyakarta. Ekstrak diberikan pada tikus model sindrom metabolik kelompok KPI, KPII, dan KPIII secara per oral dengan sonde lambung selama 28 hari berturut-turut.

Data yang berupa ketebalan septum interalveolaris paru, diamati pada preparat histopatologi paru. Jadi setelah tikus mendapatkan perlakuan dengan ekstrak selama 28 hari, tikus dikorbankan dengan teknik overdosis melalui inhalasi eter, kemudian organ paru diambil. Dari salah satu bagian lobus paru selanjutnya dibuat irisan dengan ketebalan 4-5 μm kemudian dilakukan pengecatan dengan HE. Preparat dilihat di bawah mikroskop cahaya, dan ketebalan septum interalveolaris diukur menggunakan perangkat optilab yang dihubungkan dengan

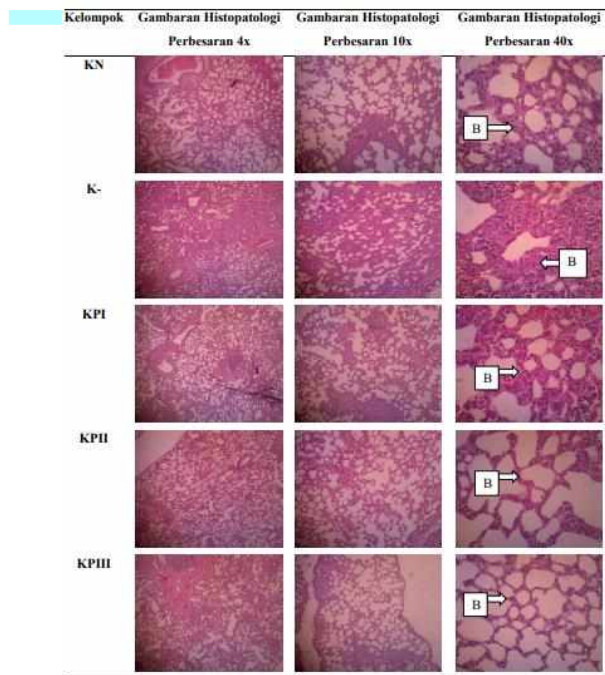
mikroskop cahaya. Ketebalan diukur menggunakan *software image raster* pada perangkat optilab. Preparat paru diamati menggunakan mikroskop cahaya perbesaran 40x, 100x, dan 400x. Pengukuran ketebalan septum interalveolaris dilakukan pada perbesaran 400x pada 5 lapang pandang, yaitu di empat sisi preparat (kanan, kiri, atas, dan bawah) serta di bagian tengah preparat. Pengukuran ketebalan septum interalveolaris dilakukan pada empat sisi septum yang mengelilingi alveolus, kemudian dirata-rata. Ketebalan septum interalveolaris dinyatakan dalam μm . Data disajikan dalam rata-rata \pm standar deviasi, kemudian dilakukan uji normalitas dengan uji Shapiro-Wilk, dilanjutkan uji *Kruskall Wallis* dan uji *Mann Whitney*. Selain itu juga dilakukan uji korelasi dengan *Spearman Rank* untuk mengetahui hubungan peningkatan dosis dengan ketebalan septum interalveolaris paru.

HASIL DAN PEMBAHASAN

Berdasarkan kriteria NCEP-ATP III, kondisi sindrom metabolik dikatakan tercapai apabila terdapat penurunan kadar HDL, terjadi

hipertensi, peningkatan gula darah puasa, peningkatan trigliserida, dan terdapat obesitas abdomen. Mengacu pada kriteria tersebut, kelompok induksi yang terdiri dari kelompok kontrol negatif (K-), kelompok sindrom metabolik dengan perlakuan pemberian ekstrak etanolik daun kelor sebanyak 150 mg/KgBB (KPI), kelompok sindrom metabolik dengan perlakuan pemberian ekstrak etanolik daun kelor sebanyak 250 mg/KgBB (KPII), dan kelompok sindrom metabolik dengan perlakuan pemberian ekstrak etanolik daun kelor sebanyak 350 mg/KgBB (KPIII) dikatakan telah mencapai kondisi sindrom metabolik. Hal ini diketahui dari peningkatan berat badan $>15\%$, peningkatan gula darah $>200\%$, peningkatan trigliserida $>100\%$, penurunan HDL $>60\%$, dan peningkatan LDL $>200\%$. Sementara itu kelompok kontrol normal (KN) tetap dalam keadaan normal, tidak mengalami keadaan sindrom metabolik.

Gambaran ketebalan septum interalveolaris paru pada preparat dengan pengecatan HE dapat dilihat pada gambar 1.



Gambar 1. Gambaran Histopatologi Ketebalan Septum Interalveolaris. KN: 10,49 μm , K-: 28,02 μm , KPI: 15,53 μm , KPII: 10,56 μm , dan KPIII: 9,13 μm . Tanda anak panah B menunjukkan ketebalan septum interalveolaris (Pengecatan HE, perbesaran 40x, 100x dan 400x).

Setelah dilakukan pengukuran, didapatkan rerata ketebalan septum interalveolaris paru hewan coba setiap kelompok tertera pada tabel 1. Kelompok negatif (K-) memiliki septum interalveolaris paling tebal sebesar 28,02 \pm 7,19 μm , sedangkan kelompok perlakuan III (KPIII) memiliki septum interalveolaris paling tipis sebesar 9,13 \pm 0,34 μm .

Tabel 1. Data Rerata Tebal Septum Interalveolaris

Kelompok	N	Rerata tebal septum interalveolaris \pm (μm)
KN	6	10,49 \pm 1,15
K-	6	28,02 \pm 7,19
KPI	6	15,53 \pm 2,49
KPII	6	10,56 \pm 0,76
KPIII	6	9,13 \pm 0,34

Hasil uji normalitas data tebal septum interalveolaris menggunakan *Shapiro-Wilk* pada KN, K-, KPI, KPII, dan KPIII secara berurutan adalah 0.445, 0.145, 0.077, 0.535, dan 0.025. Pada KPIII nilai $p < 0.05$ sehingga data tidak terdistribusi normal sehingga dilanjutkan dengan uji Kruskal Wallis.

Uji Kruskal Wallis dilakukan untuk menilai ada tidaknya perbedaan tebal septum interalveolaris antar kelompok percobaan. Hasil uji Kruskal Wallis didapatkan nilai $p = 0.000$ ($p < 0.05$), maka dapat disimpulkan bahwa paling tidak terdapat dua kelompok dengan perbedaan ketebalan septum interalveolaris yang bermakna. Hasil uji Mann Whitney data tebal septum interalveolaris tertera pada tabel 2.

Tabel 2. Hasil Uji Mann Whitney

Kelompok	Terhadap Kelompok	Nilai p	Interpretasi
----------	-------------------	---------	--------------

Kelompok	Terhadap Kelompok	Nilai p	Interpretasi
KN	K-	0.004	Bermakna
	KPI	0.004	Bermakna
	KPII	1.000	Tidak Bermakna
	KPIII	0.054	Tidak Bermakna
K-	KN	0.004	Bermakna
	KPI	0.004	Bermakna
	KPII	0.004	Bermakna
	KPIII	0.004	Bermakna
KPI	KN	0.004	Bermakna
	K-	0.004	Bermakna
	KPII	0.004	Bermakna
	KPIII	0.004	Bermakna
KPII	KN	1.000	Tidak Bermakna
	K-	0.004	Bermakna
	KPI	0.004	Bermakna
	KPIII	0.004	Bermakna
KPIII	KN	1.000	Tidak Bermakna
	K-	0.004	Bermakna
	KPI	0.004	Bermakna
	KPII	0.004	Bermakna

Uji korelasi Spearman Rank menunjukkan hasil nilai signifikansi sebesar 0,008 ($p < 0,05$), sehingga dapat disimpulkan bahwa terdapat korelasi yang bermakna antara variasi dosis dengan ketebalan septum interalveolaris, dengan nilai koefisien korelasi (r) sebesar -0,474. Nilai r yang negatif menunjukkan arah hubungan korelasi negatif, dimana peningkatan dosis akan seiring dengan

penurunan tebal septum interalveolaris.

Berdasarkan hasil penelitian menunjukkan bahwa tikus yang dibuat model sindrom metabolik, memiliki septum interalveolaris paru lebih tebal daripada tikus yang normal. Hal ini dapat dilihat dari hasil uji Mann Whitney antara kelompok normal (KN) dengan kelompok kontrol negatif (K-) yang menunjukkan nilai $p=0,004$. Dari hasil uji statistik ini dapat pula disimpulkan bahwa induksi diet tinggi lemak dan injeksi STZ-NA yang diberikan untuk menimbulkan kondisi sindrom metabolik dapat menyebabkan peningkatan ketebalan septum interalveolaris pada paru tikus Wistar secara signifikan. Induksi diet tinggi lemak menyebabkan peningkatan asam lemak bebas dan lipogenesis sehingga terjadi hyperplasia dan hipertrofi adiposit. Hal ini akan memicu peningkatan sitokin proinflamasi seperti $TNF-\alpha$ dan IL-6 dan memicu terjadinya inflamasi sistemik. Kondisi inflamasi ini dapat memicu terjadinya inflamasi pada paru-paru yang akan direspons oleh sel alveolar tipe II. Paparan trauma menyebabkan sel alveolar tipe I terlepas dari

dinding alveolus, diikuti oleh proliferasi dari sel alveolar tipe II, kemudian berdiferensiasi menjadi sel alveolar tipe I. Proliferasi sel alveolar tipe II akan menyebabkan penebalan dari septum interalveolaris paru. Proliferasi sel alveolar tipe II merupakan indikator patologis yang paling sensitif dari kerusakan alveolus, bahkan pada kerusakan ringan sekalipun (Olajuyin *et al.*, 2019). Hasil penelitian ini sejalan dengan penelitian sebelumnya yang menunjukkan bahwa tikus dengan induksi STZ-NA menunjukkan adanya perubahan struktur paru seperti peningkatan ketebalan septum interalveolaris melalui peningkatan produksi kolagen dan elastin, jumlah leukosit polimorfonuklear (PMN) yang tinggi pada dinding alveolar, dan peningkatan fibrosis paru (Wang *et al.*, 2021; Yildirim *et al.*, 2023).

Hasil uji Mann Whitney antara kelompok kontrol negatif (K-) dengan kelompok perlakuan yang diberikan ekstrak etanolik daun kelor dosis 150 mg/KgBB (KPI), 250 mg/KgBB (KPII), dan 350 mg/KgBB (KPIII) masing-masing memiliki nilai $p=0,004$. Hal ini menunjukkan adanya

perbedaan tebal septum interalveolaris yang bermakna antara K- dengan KPI, KPII, dan KPIII. Nilai rerata tebal septum interalveolaris pada KPI, KPII, dan KPIII lebih tipis jika dibandingkan dengan K-, hal ini menunjukkan bahwa pemberian ekstrak etanolik daun kelor mampu menurunkan ketebalan septum interalveolaris yang bermakna pada paru tikus Wistar yang diinduksi sindrom metabolik.

Penurunan ketebalan septum interalveolaris pada paru tikus Wistar model sindrom metabolik dapat disebabkan oleh aktivitas antioksidan, antidiabetes, dan antiinflamasi yang dimiliki zat aktif dalam daun kelor. Beberapa fitokimia yang berperan diantaranya tannin, saponin, alkaloid, sterol, dan flavonoid (Ndlovu *et al.*, 2022). Perbaikan ini juga diperankan oleh berbagai zat aktif seperti *quercetin*, *kaempferol*, *isothiocyantes*, *rutin*, *myricetin*, *ascorbic acid*, dan β *carotene* yang bekerja sebagai antioksidan dengan melakukan ambilan langsung pada radikal bebas atau mengaktivasi sistem pertahanan antioksidan untuk mengatasi stress oksidatif (Hannan and Uddin, 2022). Daun tanaman

kelor diketahui juga mengandung vitamin C

yang mampu mengkonversi kolesterol menjadi asam empedu dan menurunkan kadar kolesterol darah serta bertindak sebagai antioksidan untuk melindungi tubuh dari berbagai efek merusak dari radikal bebas. Tanaman kelor juga mampu bekerja sebagai anti inflamasi dengan menghambat produksi sitokin proinflamasi oleh makrofag (Luetragoon *et al.*, 2020).

Pada perbandingan ketebalan septum interalveolaris antara kelompok perlakuan (KPI, KPII, KPIII) dengan kelompok normal (KN), menunjukkan bahwa septum interalveolaris pada KPI masih lebih tebal secara signifikan daripada KN, sedangkan pada KPII dan KPIII ketebalan septum interalveolaris sudah menunjukkan hasil yang tidak signifikan dibandingkan dengan KN. Hal ini berarti bahwa pada pemberian ekstrak dengan dosis 150 mg/KgBB belum dapat memberikan efek menyerupai keadaan normal, namun pada dosis 250 mg/KgBB dan 350 mg/KgBB sudah dapat memberikan efek menyerupai keadaan normal.

Peningkatan dosis pada hewan coba

berhubungan secara signifikan dengan ketebalan septum interalveolaris, dimana semakin besar dosis ekstrak etanolik daun kelor yang diberikan, perbaikan yang terjadi pada hewan coba semakin optimal ditandai dengan penurunan ketebalan septum interalveolaris yang signifikan. Hal ini ditunjukkan oleh hasil uji korelasi yang signifikan ($p=0,008$) dengan nilai $r=-0,474$.

Penelitian ini tidak didahului dengan identifikasi senyawa fitokimia yang terdapat pada ekstrak etanolik daun kelor yang digunakan sehingga belum diketahui secara pasti persentase setiap zat aktif, dengan demikian tidak dapat diketahui zat aktif mana yang paling berperan. Variasi dosis yang digunakan pada penelitian ini terbatas hanya pada tiga macam dosis, maka masih perlu penelitian dengan variasi dosis yang lebih banyak sehingga dapat dieksplorasi besarnya dosis yang lebih detail antara 150 – 250 mg/KgBB yang memberikan efek yang sama seperti pada keadaan normal.

SIMPULAN DAN SARAN

Berdasarkan hasil analisis data dan pembahasan dapat disimpulkan bahwa pemberian ekstrak etanolik daun kelor (*Moringa oleifera*, Lam.) mampu memperbaiki penampakan histopatologi paru tikus (*Rattus norvegicus*) dengan menurunkan ketebalan septum interalveolaris secara signifikan. Dimana peningkatan dosis seiring dengan penurunan tebal septum interalveolaris.

PERSANTUNAN

Penulis mengucapkan terimakasih kepada Laboratorium Pangan dan Gizi UGM dan Laboratorium Patologi Anatomi FK UNS yang telah membantu dalam pelaksanaan penelitian ini.

DAFTAR PUSTAKA

- Bovolini A, Garcia J, Andrade MA and Duarte JA (2020). Metabolic Syndrome Pathophysiology and Predisposing Factors. *International Journal of Sports Medicine*, pp.: 1–16. doi: 10.1055/a-1263-0898.
- Hannan MA and Uddin MJ (2022). A Perspective on the Therapeutic Potential of Moringa Oleifera and Its Metabolites against Emerging COVID-19 Pandemic, pp.: 1–19.
- Islam Z, Islam SMR, Hossen F, Mahtab-UI-Islam K, Hasan MR and Karim R (2021). Moringa Oleifera Is a Prominent Source of Nutrients with Potential Health Benefits. *International Journal of Food Science*,

2021. doi: 10.1155/2021/6627265.

- Khalid M, Petroianu G and Adem A (2022). Advanced Glycation End Products, Bone Health, and Diabetes Mellitus. *Biomolecules*, 12(542), pp.: 1–17. doi: 10.1055/a-1861-2388.
- Luetragoon T, Sranujit RP, Noysang C, Thongsri Y, Potup P, Suphrom N, Nuengchamnong N and Usuwanthim K (2020). Bioactive Compounds in Moringa Oleifera Lam. Leaves Inhibit the pro-Inflammatory Mediators in Lipopolysaccharide-Induced Human Monocyte-Derived Macrophages. *Molecules*, 25(1), pp.: 1–16. doi: 10.3390/molecules25010191.
- Ndlovu SS, Ghazi T and Chuturgoon AA (2022). The Potential of Moringa Oleifera to Ameliorate HAART-Induced Pathophysiological Complications. *Cells*, 11(19). doi: 10.3390/cells11192981.
- Olajuyin AM, Zhang X and Ji HL (2019). Alveolar Type 2 Progenitor Cells for Lung Injury Repair. *Cell Death Discovery*, 5(1). doi: 10.1038/s41420-019-0147-9.
- Ramos-Ramírez P, Malmhäll C, Johansson K, Adner M, Lötvall J and Bossios A (2020). Lung Regulatory T Cells Express Adiponectin Receptor 1: Modulation by Obesity and Airway Allergic Inflammation. *International Journal of Molecular Sciences*, 21(23), pp.: 1–15. doi: 10.3390/IJMS21238990.
- Rustika R, Driyah S, Oemiati R and Hartati NS (2019). Prediktor Sindrom Metabolik : Studi Kohor Prospektif Selama Enam Tahun Di Bogor, Indonesia. *Media Penelitian dan Pengembangan Kesehatan*, 29(3), pp.: 215–224. doi: 10.22435/MPK.V29I3.654.
- Sha ZJ, Li CF, Tang SH, Yang HJ, Zhang Y, Li ZY and Yang B (2021). [Efficacy and Mechanism of New Resource Medicinal Materia Moringa Oleifera Leaves against Hyperlipidemia]. *Zhongguo Zhong yao za zhi* =



- Zhongguo zhongyao zazhi = China journal of Chinese materia medica*, 46(14), pp.: 3465–3477. doi: 10.19540/J.CNKI.CJCM.20210309.401.
- Vargas-Sánchez K, Garay-Jaramillo E and González-Reyes RE (2019). Effects of *Moringa Oleifera* on Glycaemia and Insulin Levels: A Review of Animal and Human Studies. *Nutrients*, 11(12), pp.: 1–19. doi: 10.3390/nu11122907.
- Wang W, Cao Z, Liang H, Zhao C, Gong B and Hu J (2021). Effect of Low-Dose Ethanol on NLRP3 Inflammasome in Diabetes-Induced Lung Injury. *Experimental Animals*, 70(3), pp.: 364. doi: 10.1538/EXPANIM.20-0123.
- Yildirim AB, Karabulut D, Kaymak E, Kuloglu N, Akin AT, Ceylan T and Ozturk E (2023). Histopathological Changes In Lung Tissue Caused By Diabetes: A Review. *Journal of Basic and Clinical Health Sciences*, 7(1), pp.: 529–536. doi: 10.30621/jbachs.1070489.