

[Case Report]

## LAKI-LAKI 50 TAHUN DENGAN *ANKYLOSING SPONDYLITIS*

### 50 Year Old Male With Ankylosing Spondylitis

Nadia A'la Firdaosa<sup>1</sup>, Imam Mustika<sup>2</sup>

<sup>1</sup>Program Studi Profesi Dokter, Fakultas Kedokteran, Universitas Muhammadiyah Surakarta

<sup>2</sup>Departemen Ilmu Kesehatan Radiologi, Fakultas Kedokteran, Universitas Muhammadiyah Surakarta

Korespondensi: Nadia A'la Firdaosa. Alamat email: J500190062@student.ums.ac.id

#### ABSTRAK

*Spondilitis Ankilosa (SA) adalah salah satu jenis Spondiloarthritis (SpA) yang merupakan penyakit autoimun, SA biasanya melibatkan sendi-sendi pada daerah aksial yaitu sendi tulang belakang, sendi sakroiliak, serta tendon dan ligamen pada area sekitarnya. Prevalensi SA adalah 16,7 kasus per 10.000 orang di populasi Asia. Pada tahun 2017, data dari Klinik Reumatologi dr Hasan Sadikin RSUD Bandung melayani 4% pasien menderita spondyloarthritis. Penelitian mengungkapkan kemungkinan etiologi SA termasuk faktor genetik, reaksi imun, infeksi, dan kelainan endokrin. Nyeri pinggang pada spondilitis ankilosa muncul secara bertahap dan sifat nyerinya tumpul, dengan penjaralan ke arah pantat. Gambaran radiologis awal didominasi pada fibrokartilago di area iliac yang mengalami erosi subkondral dan menyebabkan permukaan sendi terlihat kabur yang diikuti dengan osteoporosis serta sklerosis reaktif pada daerah sekitar. Sedangkan pada tulang belakang didapatkan gambaran sindesmofit yang memberikan gambaran "bamboo spine". Terapi yang diberikan dapat secara farmakologi seperti pengobatan dengan NSAID atau non farmakologi seperti osteotomi korektif dan stabilisasi.*

**Kata Kunci:** Spondilitis Ankilosa, Spondiloarthritis, Bamboo Spine

#### ABSTRACT

*Ankylosing Spondylitis (AS) is a type of Spondyloarthritis (SpA) which is an autoimmune disease, AS usually involves joints in the axial area, namely the spinal joints, sacroiliac joints, as well as tendons and ligaments in the surrounding area. The prevalence of SA is 16.7 cases per 10,000 people in the Asian population. In 2017, data from the Dr Hasan Sadikin Rheumatology Clinic, Bandung Regional Hospital served 4% of patients suffering from spondyloarthritis. Research reveals possible etiologies of AS including genetic factors, immune reactions, infections, and endocrine disorders. Low back pain in ankylosing spondylitis appears gradually and is dull in nature, with radiating towards the buttocks. The initial radiological picture is dominated by fibrocartilage in the iliac area which has subchondral erosion and causes the joint surface to look blurry, followed by osteoporosis and reactive sclerosis in the surrounding area. Meanwhile, on the spine, a syndesmophyte image is obtained which gives the appearance of a "bamboo spine". The therapy given can be pharmacological such as treatment with NSAIDs or non-pharmacological such as corrective osteotomy and stabilization.*

**Keywords:** Ankylosing Spondylitis, Spondyloarthritis. Bamboo Spine

#### PENDAHULUAN

Spondiloarthritis (SpA) adalah sekelompok penyakit rematik inflamasi yang mempunyai persamaan gejala klinis berupa

nyeri pinggang inflamasi (spondilitis), sakroiliitis, entesitis, daktilitis, artritis perifer, dan beberapa gejala ekstraartikular seperti uveitis, psoriasis, dan enteritis (Latif &

endyatama, 2022). Spondilitis Ankilosa (SA) merupakan salah satu dari jenis SpA yang juga termasuk dalam penyakit autoimun, SA biasanya juga melibatkan sendi-sendi pada daerah aksial yaitu sendi tulang belakang, sendi sakroiliak, serta tendon dan ligamen pada area sekitarnya. Inflamasi yang bersifat kronis progresif pada SA ini dapat mengakibatkan fibrosis dan kalsifikasi, yang menyebabkan hilangnya fleksibilitas dan fusi dari tulang belakang, yang disebut dengan sebutan *bamboo spine*, sehingga penderita mengalami kesulitan dalam mobilisasi (Zhu *et al.*, 2019).

Prevalensi SA rata-rata berkisar antara 0,1% hingga 1,4% secara global. Prevalensi SA adalah 16,7 kasus per 10.000 orang di populasi Asia. Demikian pula penelitian lain di Asia populasi menunjukkan prevalensi SA pada tahun 2015 adalah 52,30 per 100.000 penduduk yang meningkat secara linier dari tahun 2010 hingga 2015 dengan tarif 7,7% per tahun. Pada tahun 2017, data dari Klinik

Reumatologi dr Hasan Sadikin RSUD Bandung melayani 4% pasien menderita spondiloarthrosis. Spondilitis ankilosa adalah jenis yang mendominasi di antara kelompok spondiloarthrosis (45%). Pasien biasanya datang dengan keluhan dan gejala awal berupa nyeri pinggang yang sering menjalar ke paha (Dewi *et al.*, 2019).

### LAPORAN KASUS

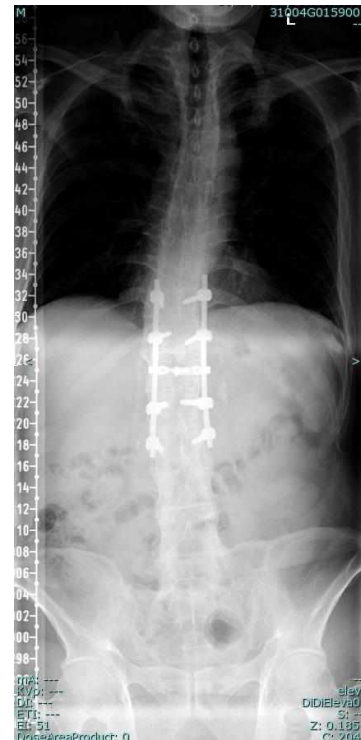Pasien laki-laki usia 50 tahun datang ke Poliklinik Ortopedi Sub Spine RSO Soeharso Surakarta dengan keluhan utama nyeri pinggang berat dan kesusahan duduk atau berdiri sejak kurang lebih 17 tahun yang lalu. Selain nyeri, pasien juga mengeluhkan kaku pada sepanjang tulang belakang hingga leher. Keluhan diperberat ketika pasien kecapekan. Pasien kemudian berobat ke dokter dan meminum obat anti nyeri, kemudian nyeri sudah berkurang. Riwayat hipertensi (-), riwayat DM (+), riwayat alergi (-), riwayat asma (-).

Pasien memiliki riwayat jatuh terpeleset pada bulan Agustus 2023 kemudian mengalami fraktur dan kompresi pada corpus vertebra lumbal 1. Kemudian pada tanggal 24 Agustus 2023 dilakukan pemasangan pen tulang pada vertebra thoracal 11,12 dan vertebra lumbal 2,3. Riwayat penyakit keluarga disangkal.

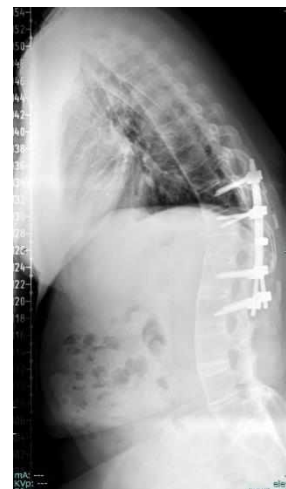Status generalis keadaan umum pasien tampak baik, tekanan darah 120/88 mmHg, suhu 36 C, laju pernapasan 20x/menit, denyut nadi 88x/menit, SpO2 99%, berat badan 100 kg dengan tinggi badan 180 cm dengan BMI 30,8 (obesitas). Pada pemeriksaan fisik didapatkan nyeri pinggang dan tidak ditemukan adanya nyeri tekan.

Dilakukan pemeriksaan radiologi foto polos vertebra thoracolumbal pada tanggal 4 Oktober 2023 dengan kesan kompresi corpus vertebra lumbal 1, stabilisator posterior thoracolumbal terpasang relative baik di vertebra thoracal 11,12 dan vertebra lumbal 2,3; terdapat kalsifikasi ligamentum

longitudinal anterior thoracolumbal menyokong gambaran *ankylosing spondylitis*.



Gambar 1. Foto Polos AP



Gambar 2. Foto Polos Lateral

## DISKUSI

Spondilitis ankilosa (SA) adalah penyakit inflamasi kronik, bersifat sistemik, dijumpai dengan kekakuan progresif, dan terutama mengenai sendi tulang belakang (vertebra) dengan penyebab yang tidak diketahui. Nyeri pinggang pada spondilitis ankilosa muncul secara bertahap dan sifat nyerinya tumpul, dengan penjaralan ke arah pantat. Biasanya nyeri pinggang bertambah berat pada pagi hari dan berkurang dengan aktifitas. Terbatasnya mobilitas tulang belakang disebabkan karena terdapat deformitas spinal seperti lordosis lumbar yang mendatar, kifosis dada yang berlebih, hiperekstensi vertebra servikalis (Perhimpunan Reumatologi Indonesia, 2014).

Prevalensi SA adalah 16,7 kasus per 10.000 orang di populasi Asia. Demikian pula penelitian lain di Asia populasi menunjukkan prevalensi SA pada tahun 2015 adalah 52,30 per 100.000 penduduk yang meningkat secara linier dari tahun 2010 hingga 2015 dengan tarif 7,7% per tahun. Pada tahun 2017, data dari

Klinik Reumatologi dr Hasan Sadikin RSUD Bandung melayani 4% pasien menderita spondiloarthrosis (Dewi *et al.*, 2019).

Sampai saat ini, etiologi SA masih belum diketahui dengan jelas. Penelitian mengungkapkan kemungkinan etiologi SA termasuk faktor genetik, reaksi imun, infeksi, dan kelainan endokrin. Faktor genetik memainkan peran penting dalam patogenesis SA, khususnya antigen leukosit manusia (HLA)-B27, golongan I antigen dari kompleks histokompatibilitas utama (Kwon *et al.*, 2022).

Diagnosis SA dapat ditegakkan dengan 1984 *Modified New York classification criteria* yakni sebagai berikut (Raychaudhuri and Deodhar, 2014) :

### a. Kriteria Klinis

- Nyeri pinggang minimal 3 bulan yang berkurang dengan aktifitas
- Gerakan vertebra lumbalis pada arah sagittal dan frontal yang terbatas

- Penurunan ekspansi rongga dada, jika dibandingkan dengan umur dan jenis kelamin yang setara

b. Kriteria Radiologis

- Sakroiliitis bilateral *grade* 2-4 atau sakroiliitis unilateral *grade* 3-4

c. *Ankylosing Spondylitis definitiva* : jika terdapat kriteria sakroiliitis ditambah dengan salah satu kriteria klinis.

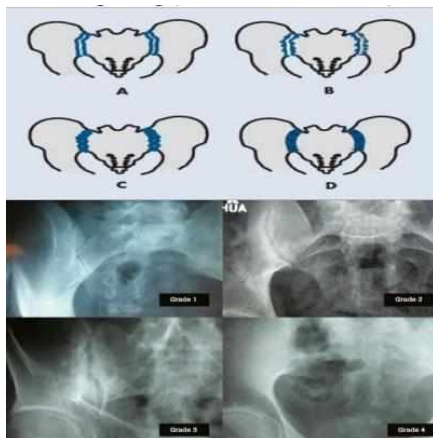
Pemeriksaan tulang belakang akan menunjukkan hasil sebuah keterbatasan, yaitu seperti tes Schober, tes jarak occiput/ tragus ke dinding, keterbatasan gerak rotasi servikal, fleksi lateral lumbal, jarak intermaleolar dan keterbatasan ekspansi dinding dada. Tes Schober dilakukan dengan cara posisi penderita berdiri tegak, kemudian dibuat simbol titik pada kulit di atas prosesus spinosus vertebra lumbal 5, kurang lebih setinggi spina iliaca posteriorsuperior, dan dibuat simbol titik kedua pada 10 cm di atas titik pertama. Penderita diminta membungkukkan punggungnya tanpa menekuk lutut. Normalnya, jarak kedua titik

akan bertambah 5 cm atau lebih. Apabila jarak kedua titik kurang dari 15 cm maka menandakan adanya keterbatasan gerak (Nurudhin *et al.*, 2021).

Pemeriksaan ekspansi rongga dada dilakukan dengan cara mengukur selisih jarak antara inspirasi dan ekspirasi maksimal, tepatnya diukur pada sela iga. Normal selisihnya 6-10 cm (Nurudhin *et al.*, 2021). Pemeriksaan HLA-B27 bisa dilakukan untuk membantu menegakkan diagnosis, terutama pada populasi Indonesia keturunan Cina. Gambaran radiologis yang dapat didapatkan antara lain sklerosis dan erosi sampai terjadinya ankylosing atau fusi total terutama pada sendi sakroiliaka. Sedangkan pada tulang belakang dapat ditemukan gambaran sindesmofit yaitu penulangan annulus fibrosus yang kemudian dapat menghubungkan masing-masing ruas tulang belakang sehingga menampilkan gambaran “bamboo spine” (Perhimpunan Reumatologi Indonesia, 2014).

Gambaran radiologis awal didominasi pada fibrokartilago di area iliac

yang mengalami erosi subkondral dan menyebabkan permukaan sendi terlihat kabur yang diikuti dengan osteoporosis serta sklerosis reaktif pada daerah sekitar. Erosi tulang mengakibatkan pelebaran fokal antar sendi, dan bersamaan dengan progresivitas penyakit, sendi yang terkait akan mengalami destruksi dengan gambaran radiologis yang menunjukkan erosi, sklerosis, dan pembentukan tulang baru yang tampak mengisi daerah tulang rawan sendi yang sebelumnya sudah mengalami erosi. Apabila remodeling tulang dan proses ankilosis sudah terjadi maka sendi akan menghilang (Bazzocchi *et al.*, 2017).



Gambar 3. Sacroiliitis *grade* 1,2,3,4

Terapi SA dengan obat anti inflamasi non steroid (AINS / NSAID) untuk mengurangi nyeri, mengurangi inflamasi, dan memperbaiki kualitas hidup penderita seperti indometacin 75-150 mg perhari. Apabila penderita tidak dapat mentolerir efek samping seperti gangguan lambung atau gangguan SSP berupa sakit kepala dan pusing, maka obat AINS lain dapat dicoba (Kwon *et al.*, 2022). SA yang tidak diobati dapat menyebabkan kelainan bentuk tulang belakang, lebih dari 30% pasien SA menderita kifosis thorakolumbalis. Osteotomi korektif dan stabilisasi merupakan prosedur pembedahan yang umum dilakukan penderita (Zhu *et al.*, 2019).

Beberapa upaya dapat mengurangi gejala pada penderita spondilitis ankilosa seperti terapi fisik dan melakukan latihan peregangan untuk memperbaiki mobilitas tulang belakang dan sendi. Olahraga berenang secara teratur juga dapat membantu mengurangi gejala karena daya apung air akan membuat pasien merasa lebih nyaman untuk bergerak (Arovah, 2021).

## KESIMPULAN

Spondilitis ankilosa (SA) adalah penyakit inflamasi kronik, bersifat sistemik, dijumpai dengan kekakuan progresif, dan terutama mengenai sendi tulang belakang (vertebra) dengan penyebab yang tidak diketahui. Nyeri pinggang pada spondilitis ankilosa muncul secara bertahap dan sifat nyerinya tumpul, dengan penjaralan ke arah pantat. Terapi yang diberikan dapat secara farmakologi seperti pengobatan dengan NSAID atau non farmakologi seperti osteotomi korektif dan stabilisasi.

## DAFTAR PUSTAKA

- Arovah, N. I. (2021). *Olahraga Terapi Rehabilitasi pada Gangguan Musculoskeletal*. Yogyakarta: UNY Press.
- Bazzocchi, A., Gómez, M. P. A., & Guglielmi, G. (2017). Conventional radiology in spondyloarthritis. *Radiologic Clinics*, 55(5), 943-966.
- Dewi, S., Usman, SY., Darmawan, G., Girawan, D. (2019). Probiotics in Ankylosing Spondylitis : A Possible Potency. *The Indonesian Journal of*

*Gastroenterology Hepatology and Digestive Endoscopy*, 20(3)

- Kwon, S.-R. et al. (2022) 'The epidemiology and treatment of ankylosing spondylitis in Korea', *Journal of Rheumatic Diseases*, 29(4), pp. 193–199. doi:10.4078/jrd.22.0023.
- Latif, O. S., & Hendyatama, T. H. (2022). PERAN RADIOLOGI KONVENSIONAL PADA SPONDILITIS ANKILOSA. *Human Care Journal*, 7(1), 131-140.
- Nurudhin, A., Paramaiswari, A., Wibowo, R. M. S. A. K., Yulyani, W., Darma, S., Rahmawati, L. D., Dewi, S., Hidayat, R., & Sumariyono. (2021). Spondiloarthritis Aksial. In *Diagnosis dan Pengelolaan Spondiloarthritis* (pp. 10-24). Perhimpunan Reumatologi Indonesia
- Perhimpunan Reumatologi Indonesia. (2014). Rekomendasi Perhimpunan Reumatologi Indonesia (IRA) untuk Spondiloartropati. *Perhimpunan Reumatologi indonesia*.
- Raychaudhuri, S. P., & Deodhar, A. (2014). The classification and diagnostic criteria of ankylosing spondylitis. *Journal of Autoimmunity*, 48-49, 128–133. doi:10.1016/j.jaut.2014.01.015
- Zhu W, He X, Cheng K, Zhang L, Chen D, Wang X, Qiu G, Cao X, Weng X. 2019. Ankylosing spondylitis: etiology, pathogenesis, and treatments. *Bone Res*. 5;7:22. doi: 10.1038/s41413-019-0057-8. PMID: 31666997; PMCID: PMC6804882.