

## PITIRIASIS VERSIKOLOR

### Pityriasis Versicolor

Suriyani Januwarsih<sup>1</sup>, Fathiyatu Assa'diy Firda<sup>2</sup>, Nabilla Munanda Putri<sup>3</sup>, Aris Cahyono<sup>4</sup>

<sup>1,2,3</sup>Departemen Ilmu Kesehatan Kulit dan Kelamin, Fakultas Kedokteran, Universitas Muhammadiyah Surakarta

<sup>4</sup>Departemen Ilmu Kesehatan Kulit dan Kelamin, RSUD Dr. Harjono Ponorogo  
Korespondensi: Suriyani Januwarsih. Alamat email : [januwarsihs@gmail.com](mailto:januwarsihs@gmail.com)

#### ABSTRAK

*Pityriasis versicolor merupakan penyakit infeksi kulit kronis oleh jamur lipofilik genus Malassezia spp. yang berubah bentuk menjadi bentuk miselia karena adanya faktor predisposisi yaitu faktor eksogen dan endogen. Daerah tropis banyak dijumpai pitiriasis versikolor karena kelembaban lingkungan dan tingginya suhu. Pitiriasis versikolor lebih banyak dijumpai pada kelompok dewasa muda baik laki-laki maupun perempuan. Manifestasi klinis yang khas berupa bercak diskret dengan perubahan warna dapat hipopigmentasi, hiperpigmentasi atau eritematosa yang tertutup skuama halus terutama pada bagian atas dan ekstremitas proksimal. Pada anamnesis biasanya dapat menimbulkan rasa gatal terutama saat berkeringat tetapi dapat juga timbul tanpa rasa gatal. Pada pemeriksaan fisik ditemukan finger nail sign atau coup d'ongle of Besnier yang merupakan tanda khas dari pityriasis versikolor. Pemeriksaan penunjang dilakukan dengan lampu wood, pemeriksaan langsung dari bahan kerokan kulit dengan mikroskop dan larutan KOH 20% dengan gambaran khas seperti spaghetti and meat balls. Tatalaksana pada pityriasis versikolor dapat dilakukan dengan medikamentosa dan non medikamentosa. Pityriasis versikolor mempunyai prognosis baik tetapi rekurensi dapat terjadi.*

Kata Kunci : Pityriasis Versikolor, *Malassezia spp.*,

#### ABSTRACT

*Pityriasis versicolor is a chronic skin infection disease by lipophilic fungi of the genus Malassezia spp. which changes shape to mycelium form due to the presence of predisposing factors, namely exogenous and endogenous factors. Pityriasis versicolor is common in the tropics due to environmental humidity and high temperature. Pityriasis versicolor is more common in young adults, both male and female, Typical clinical manifestations are discrete patches with discoloration that can be hypopigmented, hyperpigmented or erythematous covered with fine scales, especially in the upper and proximal extremities. The history usually causes itching, especially when sweating but can also occur without itching. On physical examination found a finger nail sign or coup d'ongle of Besnier which is a typical sign of pityriasis versicolor. Supportive examination was carried out with a wood lamp, direct examination of the skin scraping material with a microscope and 20% KOH solution with typical features such as spaghetti and meat balls. Management of pityriasis versicolor can be done with medical and non-medical. Pityriasis versicolor has a good prognosis but recurrence may occur.*

Keyword : Pityriasis Versicolor, *Malassezia spp.*

#### PENDAHULUAN

Infeksi jamur pada kulit yang sering dikeluhkan dengan alasan kosmetik yang dikenal sebagai panu atau pitiriasis versikolor umumnya dapat muncul gatal saat berkeringat. Kelainan yang dapat muncul biasanya berupa makula

hipopigmentasi atau hiperpigmentasi, bulat atau oval bentuk yang biasanya muncul, punggung, leher dan lengan atas merupakan tempat yang sering ditemukan pitiriasis versikolor (Diogue *et al.*, 2018). Pitiriasis versikolor disebabkan oleh meningkatnya jumlah flora normal kulit

yaitu *Pityrosporum ovale* dengan sifat lipofilik atau menyukai lemak yang termasuk dalam genus *Malassezia sp* (Bramono & Budimulja, 2019). Pada pria dan wanita angka kejadiannya seimbang dan tidak dipengaruhi oleh ras (Karray & McKinney, 2018).

### **DEFINISI**

Pitiriasis versikolor atau yang lebih dikenal di masyarakat luas dengan sebutan panu merupakan perubahan pigmen kulit akibat dari kolonisasi stratum korneum oleh jamur lipofilik dimorfik dari flora normal kulit sehingga menimbulkan infeksi (Dewi, *et al.*, 2021).

### **EPIDEMIOLOGI**

Daerah tropis banyak dijumpai pitiriasis versikolor yang disebabkan oleh kelembaban lingkungan dan tingginya suhu serta 40-50% dari populasi daerah tropis diperkirakan terkena penyakit ini (Pramono & Soleha, 2018). Pitiriasis versikolor lebih banyak dijumpai pada kelompok dewasa muda baik laki-laki maupun perempuan. Pada laki-laki dijumpai pada usia 21-25 tahun, sedangkan pada perempuan dijumpai

pada usia 26-30 tahun. (Karray & McKinney, 2018).

Sebuah penelitian tentang prevalensi genus *Malessezia furfur* pada kulit anak sehat usia 0-15 tahun didapatkan 17,8%. Penelitian lain dari 107 anak sehat didapatkan hasil 23,3% yang terinfeksi pitiriasis versicolor pada bayi usia 0-18 bulan dan 26,7% pada usia 11-15 tahun dengan rasio laki-laki dan perempuan bervariasi (Dewi, *et al.*, 2021).

### **PATOFISIOLOGI**

Pitiriasis versikolor ditimbulkan oleh flora normal kulit yaitu *Pityrosporum ovale* atau *Pityrosporum orbiculare*. *Pityrosporum ovale* atau *Pityrosporum orbiculare* dapat menjadi patogen jika lingkungan hidupnya berubah. Pitiriasis versikolor juga dapat terjadi apabila keadaan antara flora jamur dan host tidak seimbang. Ada dua faktor yang berperan dalam mengganggu keseimbangannya, yaitu faktor eksogen dan endogen.

Faktor endogen antara lain genetik, produksi kelenjar sebacea berlebihan, malnutrisi, pemakaian obat-obatan dan faktor imunologi, sedangkan

faktor eksogen adalah kelembaban kulit dan suhu yang tinggi. Tingginya produksi sebum atau keringat oleh kelenjar sebacea akan berperan dalam pertumbuhan jamur yang berlebih. Masa pubertas dan dewasa awal merupakan masa paling aktif dari kelenjar sebacea. Kecenderungan terjadi pertumbuhan jamur ini biasanya stratum korneum akan melunak pada keadaan basah dan lembab sehingga mudah dimasuki oleh jamur, hal ini terjadi pada orang dengan produksi keringat yang berlebih. Pada keadaan yang memudahkan pertumbuhan jamur yaitu malnutrisi dan penderita dengan penurunan sistem imun. Selain itu, suhu dan kelembaban yang tinggi akan meningkatkan produksi kelenjar sebacea yang kemudian memproduksi keringat berlebih sehingga pertumbuhan *Malassezia furfur* meningkat.

Berbagai asam lemak yaitu asam arakidanat dan asam azelaic dapat dimetabolisme oleh *Malassezia furfur* yang dilepaskan sebagai salah satu metabolitnya. Enzim dopatirosinase dihambat oleh kerja dari asam lemak ini

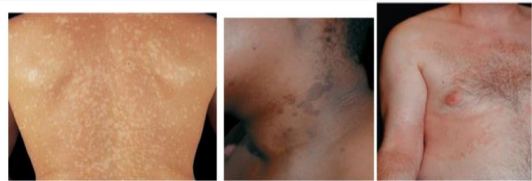untuk menghalangi perubahan tirosin menjadi melanin dan mengakibatkan munculnya makula hipokromik (Pramono & Soleha, 2018).

### **MANIFESTASI KLINIS**

Gambaran klinis dari pitiriasis versikolor biasanya berupa *patch* atau makula berwarna merah, putih atau kecoklatan yang kadang muncul rasa gatal terutama saat berkeringat tetapi juga dapat timbul tanpa rasa gatal. Warna skuama yang bervariasi dari putih kekuningan, kemerahan, hingga coklat sesuai untuk terminologi versikolor yang disematkan pada nama penyakit ini. Pigmentasi yang muncul juga bervariasi yang dapat dilihat dari derajat keparahan penyakit, warna pigmen normal pada pasien dan paparan sinar matahari. Orang dengan kulit putih, akan menimbulkan lesi yang lebih gelap dari kulit normalnya tetapi pada pajanan matahari tidak menjadi tan, sementara orang dengan kulit gelap, lesi akan lebih putih. Pada lesi awal biasanya akan muncul *patch* atau makula berbatas tegas, area hipopigmentasi, tertutup skuama halus

yang tampak tidak jelas sedangkan pada lesi yang lebih lama area hiperpigmentasi akan muncul, lesi awal dan lesi lama dapat muncul pada satu pasien. (Bramono, *et al.* 2013).

Lesi akan menjadi bercak yang luas, tersebar atau berkonfluens pada lesi yang sudah lama. Lesi mempunyai bentuk bervariasi seperti bentuk papuler ataupun perifolikuler. Umumnya predileksi dimulai dari atas yaitu punggung atas atau dada meluas ke bahu menjalar ke lengan atas, kemudian perut bahkan akan meluas ke panggul, tungkai atas hingga tungkai bawah bila penyakit tidak segera diobati. Lesi juga dapat mengenai aksila atau inguinal meskipun jarang terjadi yang disebut dengan tipe inversa. Selain itu juga dapat muncul pada telapak tangan atau genitalia. Bentuk atrofikans, periareolar atau imbrikat merupakan variasi klinis yang jarang terjadi dan dilaporkan secara sporadik.



**Gambar 1.** Gambaran klinis PV berdasarkan warna lesi. A. Lesi hiperpigmentasi karena hiperemia akibat respon inflamasi dan peningkatan melanin. B. Lesi hipopigmentasi, batas jelas dengan skuama tipis.<sup>2</sup>



**Gambar 2.** Gambaran klinis PV berdasarkan bentuk lesi. A. Bentuk makuler B. Bentuk papuler. C. Bentuk perifolikuler.<sup>2</sup>

## DIAGNOSIS

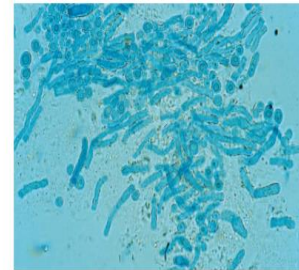
Berdasarkan anamnesis, pemeriksaan fisik, dan pemeriksaan penunjang diagnosis dapat ditegakkan (Wolff, *et al.* 2012):

1. Anamnesis dapat ditemukan rasa gatal terutama bila berkeringat tetapi dapat juga timbul tanpa rasa gatal pada bercak di kulit tersebut. Warna dari bercak kulit bervariasi dari merah muda, coklat kemerahan hingga putih.
2. Pemeriksaan fisik dapat digores dengan ujung kuku menunjukkan adanya skuama pada lesi yang kering sehingga batas lesi akan tampak lebih jelas (*finger nail sign*) atau dengan menggunakan scalpel, kaca objek, atau ujung kuku (*coup d'ongle of Besnier*). Lesi akan menjadi bercak

yang luas, tersebar atau berkonfluens pada lesi yang sudah lama. Lesi mempunyai bentuk bervariasi seperti bentuk papuler ataupun perifolikuler.

3. Pada pemeriksaan penunjang, dilakukan pemeriksaan langsung menggunakan larutan KOH dari kerokan skuama atau dengan selotip akan menunjukkan miselia jamur atau hifa seperti puntung rokok pendek, dapat juga berbentuk seperti huruf abjad I, J dan V, serta spora bulat dalam jumlah banyak dan cenderung bergerombol, sehingga memberi gambaran khas seperti *spaghetti and meat balls* atau *banana and grapes*. Temuan miselium dapat digunakan untuk memastikan diagnosis dan menunjukkan hasil yang lebih dominan daripada spora. Pengecatan dengan tinta parker biru-hitam dan larutan KOH 10-20% memberi warna biru pada jamur yang mempermudah pemeriksaan, seperti:
  - a. Pemeriksaan dengan lampu *wood* dapat terlihat fluoresensi berwarna kuning keemasan.

- b. Pemeriksaan langsung dari bahan kerokan kulit dengan mikroskop dan larutan KOH 20% tampak spora berkelompok dan hifa pendek.
- c. Spora berkelompok merupakan tanda kolonisasi, sedangkan hifa menunjukkan adanya infeksi.
- d. Kultur: tidak diperlukan



Gambar 3. Gambaran *spaghetti and meatballs* *Malassezia* pada preparat KOH<sup>2</sup>

Konfirmasi diagnosis terutama untuk bercak pitiriasis versikolor subklinis dapat dilakukan dengan pemeriksaan lampu *wood*, pada sepertiga kasus warna kuning kehijauan akan berpendar. Hal ini mungkin dapat disebabkan infeksi oleh spesies yang bukan *M. furfur* karena hanya *M. furfur* yang menghasilkan fluorochromes. Adanya *pityrialactone* akan menimbulkan pendaran berwarna kuning kehijauan pada lesi yang

bersisik akibat dari infeksi *M. furfur*.

*Pityrialactone* merupakan salah satu metabolit indol menyerap cahaya dan berpendar di bawah lampu UV 365 nm. Pemeriksaan dengan lampu *wood* biasanya menunjukkan lesi yang lebih luas atau banyak daripada dengan pengamatan biasa. Perlu diketahui bahwa tidak semua lesi pitiriasis versikolor menunjukkan fluoresensi dengan lampu *wood*.

## DIAGNOSIS BANDING

Diagnosis banding dari pitiriasis versikolor sebagai berikut (Dias, *et al.* 2013):

### 1. *Pityriasis alba*

*Pityriasis alba* sering dijumpai 30-40% pada anak usia 3–16 tahun. Lesi berbentuk bulat berwarna merah muda atau sesuai warna kulit dengan skuama di atasnya. Hipopigmentasi dengan skuama halus dapat dijumpai setelah eritema menghilang. Bercak dapat muncul multipel 4 – 20. Pada anak-anak 50 – 60% muncul di muka, paling sering muncul di sekitar mulut, pipi, dahi dan dagu. Biasanya juga dijumpai pada ekstremitas dan badan. Lesi umumnya terasa gatal dan panas tetapi dapat juga asimtomatik.

### 2. Vitiligo

Vitiligo ditandai dengan makula hipopigmentasi pada kulit, berbatas tegas, dan asimtomatis. Vitiligo merupakan suatu hipomelanosis yang bersifat progresif. Makula hipomelanosis yang timbul sangat khas yaitu berupa bercak putih seperti kapur, bergaris beberapa millimeter sampai beberapa sentimeter pada tengahnya, berbentuk bulat dengan berbatas tegas pada tepi dan kulit pada tempat tersebut normal dan tidak mempunyai skuama. Vitiligo mempunyai distribusi yang khas.

Biasanya lesi timbul pada daerah yang terpajan seperti muka, mulut, hidung, mata, telapak tangan, jari-jari, dada bagian atas, kemudian daerah aksila atau lipat paha, bagian permukaan tulang yang menonjol seperti siku atau lutut.

Makula amelanotik yang tampak putih berkilau pada pemeriksaan lampu *wood*, ini yang membedakan

kelainan hipopigmentasi dengan lesi vitiligo.

### 3. Morbus Hansen

Pada penderita morbus Hansen atau kusta menimbulkan makula hipopigmentasi dengan ciri yang khas yaitu anestesi makula, anhidrosis, alopecia, dan atrofi. Lesi dapat multipel maupun soliter, ukuran yang bervariasi dengan batas tegas, penebalan saraf perifer biasanya muncul. Menurunnya aktivitas melanosit juga menjadi faktor terjadinya penyakit ini.

### 4. Pitiriasis rubra pilaris

### 5. *Pityriasis rosea*

### 6. Psoriasis gutata

### 7. Infeksi dermatomikosis

### 8. Leukoderma

### 9. Dermatitis seboroik

## TATALAKSANA

Tata laksana pada pitiriasis versikolor sebagai berikut (Hald, *et al.* 2015):

#### 1. Non-Medikamentosa

- a. Memberitahu pasien bahwa penyakit ini memerlukan

waktu yang cukup lama untuk repigmentasi.

- b. Memberitahu pasien agar menjaga kulit selalu kering.

- c. Memberitahu pasien untuk mengurangi aktivitas agar tidak menimbulkan keringat yang berlebih.

- d. Memberitahu pasien agar menghindari penggunaan handuk dan pakaian secara bergantian dengan orang lain.

- e. Memberitahu pasien untuk menggunakan pakaian yang longgar dan lebih baik yang menyerap keringat.

#### 2. Medikamentosa

Ada beberapa jenis obat yang digunakan untuk pengobatan pitiriasis versikolor yaitu sebagai berikut :

##### a. Topikal

- Sampo ketokonazol 2% dioleskan 5 menit sebelum mandi pada daerah yang terinfeksi/seluruh badan



- sekali/hari berturut-turut selama 3 hari.
- Sampo selenium sulfida 2,5% sekali/hari selama 15-20 menit 3 hari dan ulangi seminggu kemudian. Terapi rumatan setiap 3 bulan sekali.
  - Sampo *zinc pyrithione* 1% dioleskan 7-10 menit sebelum mandi di seluruh daerah yang terinfeksi/ seluruh badan, dapat dilakukan 3-4 kali seminggu atau sekali/hari.
  - Vehikulum solutio atau golongan azol yang topikal (krim mikonazol 2 kali/hari) dipilih untuk daerah wajah dan genital.
  - Krim terbinafin 1% dioleskan 2 kali/hari selama 7 hari pada daerah yang terinfeksi.
- b. Sistemik
- Ketokonazol 200 mg/hari selama 10 hari sebagai terapi sistemik untuk lesi luas atau sulit disembuhkan.
- c. Alternatif

- Itrakonazol 100 mg/hari selama 2 minggu atau 200 mg/hari selama 7 hari.

- Flukonazol dosis tunggal 400 mg atau 2-3 minggu dengan dosis 300 mg/minggu.

Bila pemeriksaan klinis, lampu *wood*, dan pemeriksaan mikologis langsung berturut-turut selang seminggu telah negatif obat dapat dihentikan. Terapi pemeliharaan gunakan topikal setiap 1-2 minggu atau ketokonazol 2x200 mg/hari sekali sebulan untuk terapi sistemik pada kasus kronik berulang.

## SIMPULAN

Pitiriasis versikolor disebabkan oleh jamur lipofilik genus *Malassezia spp* yang merupakan penyakit jamur superfisial ringan. Pitiriasis versikolor muncul ketika *Malassezia furfur* berubah bentuk menjadi bentuk miselia yang dikarenakan adanya faktor predisposisi yaitu faktor eksogen dan endogen.

Bercak diskret atau konfluens dengan perubahan warna yang tertutup



skuama halus, terutama pada bagian atas dan ekstremitas proksimal menjadi manifestasi klinis yang khas dari pitiriasis versikolor. Perubahan warna yang terjadi berupa hipopigmentasi atau hiperpigmentasi, dan eritematosa. Pemeriksaan penunjang untuk pitiriasis versikolor dapat dilakukan dengan lampu *wood* yang akan terlihat fluoresensi berwarna kuning keemasan dan pemeriksaan langsung dengan bahan kerokan kulit kemudian menggunakan mikroskop dan larutan KOH 20% akan hifa pendek dan spora berkelompok.

Tatalaksana pada pitiriasis versikolor secara non medikamentosa dengan mengurangi aktivitas yang membuat keringat berlebihan, menjaga agar kulit tetap kering, hindari penggunaan handuk atau pakaian secara bergantian, menggunakan pakaian yang menyerap keringat dan longgar. Sedangkan secara medikamentosa dengan salep topikal seperti sampo selenium sulfida 2,5%, sampo ketokonazol 2%, sampo *zinc pyrithione*

1%. Ketokonazol 200 mg/hari selama 10 hari untuk pilihan obat sistemik.

## DAFTAR PUSTAKA

- Bramono K, Budimulja U. Nondermatofitosis. In: Menaldi, Linuwih SSW, editors. Ilmu Kesehatan Kulit dan Kelamin (7th ed). Jakarta: Fakultas Kedokteran Universitas Indonesia, 2019; p. 103-4.
- Bramono K, Suyoso S, Indriatmi W, Ramali LM, Widaty S, Ervianty E, editor. Dalam Dermatmikosis Superfisial edisi ke 2. Jakarta: BP FKUI; 2013:h.24-34
- Dewi, P. R. V., Rusyati, L. M. M. & Praharsini, I., 2021. Prevalensi Pitiriasis Versikolor pada Murid Kelas IX di SMPN 4 Denpasar Tahun 2017. *Jurnal Medika Udayana*, 10(6), pp. 85-90.
- Dias MF, Quaresma-Santos MV, Bernardes-Filho F, Amorim AG, Schechtman RC, Azulay DR. Update on therapy for superficial mycoses: review article part I. *Anais brasileiros de dermatologia*. 2013 Oct;88(5):764-74.
- Diongue K, Kébé O, Faye MD, Samb D, Diallo MA, Ndiaye M, Seck MC, Badiane AS, Ranque S, Ndiaye D. MALDI-TOF MS identification of *Malassezia* species isolated from patients with pityriasis versicolor at the seafarers' medical service in Dakar, Senegal. *J Mycol Med*. 2018 Dec;28(4):590-593.
- Hald M, Arendrup MC, Svejgaard EL, Lindskov R, Foged EK, Saunte DM. Evidence-based Danish guidelines for the treatment of *Malassezia*-related skin diseases. *Acta dermatovenereologica*. 2015 Jan 15;95(1):12-9.
- Pramono, A. S. & Soleha, T. U., 2018. Pitiriasis Versikolor : Diagnosis dan Terapi. *Agromedicine*, 5(1), pp. 449-453.
- Prohic A, Jovovic Sadikovic T, Krupalija-Fazlic M, Kuskunovic-

- Vlahovljak S. Malassezia species in healthy skin and in dermatological conditions. *Int J Dermatol.* 2016 May;55(5):494-504.
- Rosen T. Mycological Considerations in the Topical Treatment of Superficial Fungal Infections. *J Drugs Dermatol.* 2016 Feb;15(2 Suppl):s49-55.
- Schwartz RA. Superficial fungal infections. *Lancet.* 2004 Sep 25-Oct 1;364(9440):1173-8
- Wolff K, Goldsmith LA, Freedberg IM, Kozlowski JT, Gilchrist BA, Paller AS, Leffell DJ, editor. *Dalam: Fitzpatrick's Dermatology in general medicine.* Edisi ke-8. New York: Mc Graw-Hill; 2012:h2