

CEREBRAL PALSY DENGAN SYOK SEPTIK DAN GIZI BURUK: LAPORAN KASUS

Cerebral Palsy with Septic Shock and Severe Malnutrition: A Case Report)

Qonita Rahmadiena¹, Siti Ariffatus Saroh²

¹Departemen Ilmu Kesehatan Anak, Fakultas Kedokteran, Universitas Muhammadiyah Surakarta

²Departemen Ilmu Kesehatan Anak, Rumah Sakit dr. Sayidiman Magetan

Korespondensi: author 1. Alamat email: j510215026@student.ums.ac.id

ABSTRAK

Cerebral Palsy merupakan gangguan perkembangan neuromotor yang sering terjadi pada anak. Anak dengan cerebral palsy tidak hanya mengalami gangguan fungsi motorik, namun sebagian besar juga mengalami masalah medis yang sangat luas yang meliputi masalah sensorik, perilaku, kognitif, bahasa, epilepsi dan masalah muskuloskeletal sekunder. Angka kejadian cerebral palsy diperkirakan dapat mencapai 10 per 1000 kelahiran hidup di negara berpendapatan menengah ke bawah. Selain gangguan perkembangan, anak dengan cerebral palsy juga dapat mengalami gangguan pertumbuhan bahkan gizi buruk karena intake makanan dan minuman yang kurang akibat teradinya gangguan oromotor. Anak dengan cerebral palsy juga rentan mengalami infeksi karena berbagai factor risikonya. Penulisan ilmiah ini bertujuan melaporkan sebuah kasus tentang seorang anak laki-laki berusia 3 tahun yang datang diantar keluarga ke IGD RSUD dr. Sayidiman Magetan dengan keluhan penurunan kesadaran, BAB cair 2x, demam tinggi, sulit makan, serta batuk-pilek dan riwayat epilepsi sejak usia 6 bulan. Sebelumnya, pasien sudah berobat di bidan, diberikan paracetamol. Pasien dilakukan pemeriksaan fisik lengkap, pemeriksaan penunjang, dan didiagnosis sebagai cerebral palsy dan gizi buruk fase stabilisasi dengan komplikasi syok septik, dan diberikan penatalaksanaan secara komprehensif di Pediatric Intensive Care Unit (PICU) RSUD dr. Sayidiman Magetan. Simpulan: perlu dilakukan pemeriksaan dan tatalaksana secara komprehensif pada anak CP dengan komplikasi.

Kata Kunci: Cerebral Palsy, Gizi Buruk, Sepsis

ABSTRACT

Cerebral Palsy is a neuromotor development disorder that often occurs in children. Children with cerebral palsy experience impaired motor function and many medical problems, including sensory, behavioral, cognitive, language, epilepsy, and secondary musculoskeletal problems. Cerebral palsy is estimated at about 10 per 1000 live births in developing countries. Besides developmental disorders, children with cerebral palsy can also experience growth disorders and even malnutrition due to inadequate food and drink intake due to oromotor disorders. Children with cerebral palsy are also easily infected due to various risk factors. This scientific writing aims to report a case of a 3-year-old boy brought by his family to the emergency room at RSUD dr. Sayidiman Magetan with complaints of decreased consciousness, 2x liquid feces, high fever, difficulty eating, coughs, and a history of epilepsy since 6 months. Previously, the patient had been treated with Paracetamol at the midwife. The patient underwent complete physical examinations, supporting examinations, and was diagnosed with cerebral palsy and malnutrition with stabilization phase and septic shock complications. He was given comprehensive management at the Pediatric Intensive Care Unit (PICU) dr. Sayidiman Magetan Hospital. Conclusion: it is necessary to carry out a comprehensive examination and management of CP children with complications.

Keywords: Cerebral Palsy, Severe Malnutrition, Sepsis

PENDAHULUAN

Cerebral palsy merupakan gangguan perkembangan neuromotor yang

sering terjadi pada anak. Anak dengan cerebral palsy tidak hanya mengalami gangguan fungsi motorik, namun sebagian

besar juga mengalami masalah medis yang sangat luas yang meliputi masalah sensorik, perilaku, kognitif, bahasa, epilepsi dan masalah muskuloskeletal sekunder seperti fraktur dan dislokasi. Angka kejadian cerebral palsy diperkirakan antara 1,5 sampai 4 per 1000 kelahiran hidup. Angka kejadian di negara berpendapatan menengah ke bawah dilaporkan lebih tinggi, dapat mencapai 10 per 1000 kelahiran hidup. Etiologi dari Cerebral palsy dapat dibagi menjadi 3 bagian yaitu prenatal, perinatal, dan pascanatal. Cerebral palsy (CP) diklasifikasikan berdasarkan kerusakan gerakan yang terjadi dan dibagi dalam empat kategori, yaitu: CP spastik, CP atetoid/diskinetik, CP ataksid, dan CP campuran (Selekta, 2018).

Prognosis pada CP berhubungan dengan jenis dan tipe CP, fungsi motorik, adanya refleks patologis yang menetap, dan komorbiditas yang menyertai (Saharso, 2006). Anak dengan CP rentan mengalami infeksi yang erat kaitannya dengan gizi buruk karena kesulitan dan kekurangan input nutrisi (Kementrian Kesehatan

Republik Indonesia, 2019).

Penulisan ilmiah ini bertujuan melaporkan sebuah kasus tentang seorang anak laki-laki berusia 3 tahun yang didiagnosis Cerebral Palsy dengan syok septik dan gizi buruk yang diberikan tatalaksana di ruang *Pediatric Intensive Care Unit* (PICU) RSUD dr. Sayidiman Magetan. Penulisan kasus ini diharapkan bermanfaat bagi para dokter dan tenaga kesehatan dalam memberikan tatalaksana pada pasien anak dengan CP yang mengalami infeksi terutama sepsis dan gizi buruk.

LAPORAN KASUS

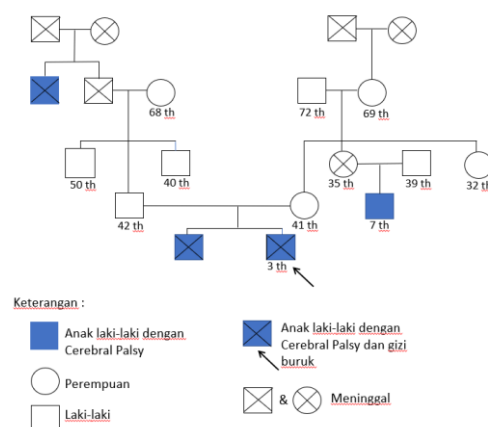
Seorang anak laki-laki berusia 3 tahun dibawa ke IGD RSDS Magetan oleh keluarga dengan keluhan penurunan kesadaran sejak 11 April 2022 pukul 03.00. Sebelumnya pukul 00.00 pasien BAB cair 2x, BAB pertama masih ada sedikit ampas, volume sangat banyak, BAB kedua hanya cairan, kedua BAB cair tanpa disertai lendir, darah, maupun bau amis. Demam sejak sehari sebelumnya, demam langsung tinggi, sulit makan sejak sebulan

sebelumnya (sejak kakak kandung pasien meninggal), keluhan disertai batuk-pilek dan riwayat kejang (epilepsi) sejak usia 6 bulan. Pasien sudah berobat di bidan, sebelumnya dan sudah diberi paracetamol. Pasien akhirnya dibawa ke RSUD dr. Sayidiman Magetan setelah diare ke-2 pukul 04.00.

Riwayat keluhan serupa diakui, pasien sering diare saat berusia 6 bulan. Riwayat alergi disangkal. Keluarga mengatakan, ketika pasien berusia ±6 bulan, pasien mengalami kejang dan didiagnosis oleh dokter dengan Cerebral Palsy dan Epilepsi. Pasien sering kejang spastik. Kakak kandung dan sepupu pasien memiliki riwayat yang sama, yaitu cerebral palsy. Pasien dibawa berobat ke dokter spesialis saraf dan dokter spesialis anak untuk menjalani perawatan selama setahun, namun menurut keluarga keadaan pasien tak kunjung membaik sama seperti kakak pasien, jadi pengobatan dihentikan dan beralih ke pengobatan alternatif. Keluarga juga mengatakan bahwa pasien sebelumnya mau makan dan minum, namun sejak

kakak kandung pasien meninggal, pasien jadi tidak mau (sulit) makan. Keluarga juga mengatakan bahwa pasien sulit minum obat dan mengalami trauma setiap disuapi dengan sendok jadi pasien sulit makan. Berat badan pasien tak kunjung naik, pertumbuhan serta perkembangan pasien terhambat. Selain itu, pasien pernah didiagnosis Congenital Talipes Equinovarus (CTEV) dan menjalani terapi sejak 2018 di RSUD dr. Sayidiman Magetan. Riwayat keluhan serupa pada keluarga diakui, yaitu kakak kandung pasien, sepupu pasien (garis keturunan ibu), serta adik dari kakek pasien (garis keturunan ayah) memiliki riwayat Cerebral Palsy.

Pohon Keluarga



Gambar 1. Pohon keluarga

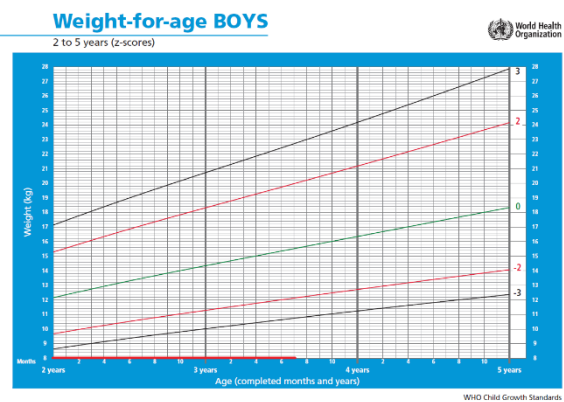
Riwayat kehamilan ibu saat

mengandung pasien adalah G2P1A0. Anak pertama berjenis kelamin laki-laki meninggal saat usia 11 th, riw persalinan spontan, cukup bulan, BBL 2800gr. Selama masa kehamilan pasien, ibu pasien rutin melakukan antenatal care ke bidan dan dokter kandungan, rutin USG kehamilan, tidak rutin konsumsi vitamin ketika hamil (asam folat, vit B6, vit B12, suplemen kalsium, tablet tambah darah), riwayat HEG hingga usia kehamilan 5 bulan, riwayat darah tinggi dan sakit saat hamil disangkal. Riwayat darah rendah dan anemia pada ibu sejak sebelum hamil, riwayat ibu makan tidak teratur saat hamil (makan hanya sedikit dan jarang dikarenakan sibuk bekerja) diakui. Pasien merupakan anak kedua, lahir spontan di kamar bersalin RSUD Sayidiman Magetan, usia kehamilan 41-42 minggu, BBL 3000 gr, langsung menangis kuat saat lahir. Riwayat kebiruan disangkal. Riwayat imunisasi lengkap diberikan sesuai dengan usia pasien.

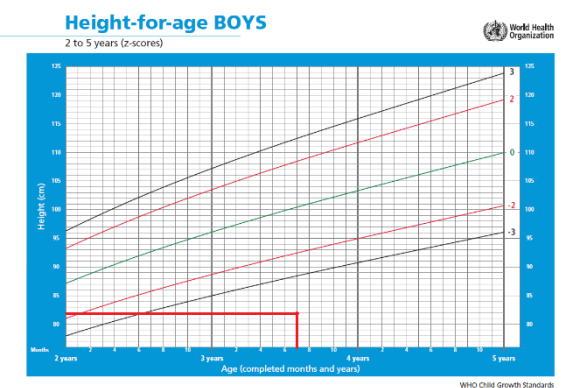
Riwayat pertumbuhan pasien, pada pemeriksaan fisik didapatkan berat badan

pasien 8 kg, panjang badan 82 cm. status gizi. BB/U: Z score < -3 interpretasi sangat kurang (*severely underweight*), TB/U: Z score < -3 interpretasi sangat pendek (*severely stunted*), BB/PB: Z score < -3 interpretasi gizi buruk. Kesimpulan : Gizi buruk dengan *severely underweight* dan *severely stunted*.

Grafik Status Gizi Pasien Berdasarkan WHO



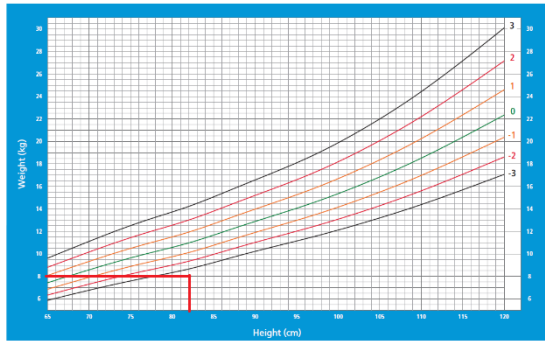
Gambar 2. Grafik Status Gizi WHO BB/U



Gambar 3. Grafik Status Gizi WHO TB/U

Weight-for-height BOYS

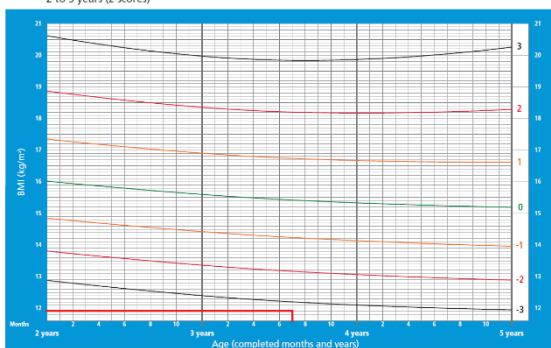
2 to 5 years (z-scores)



Gambar 4. Grafik Status Gizi WHO BB/TB

BMI-for-age BOYS

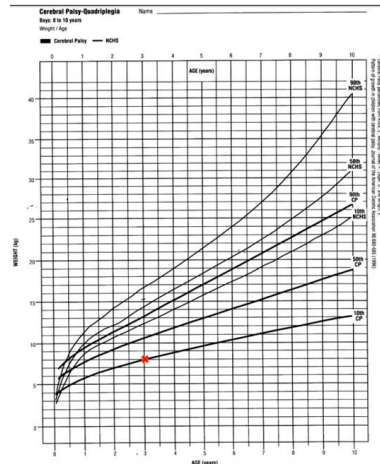
2 to 5 years (z-scores)



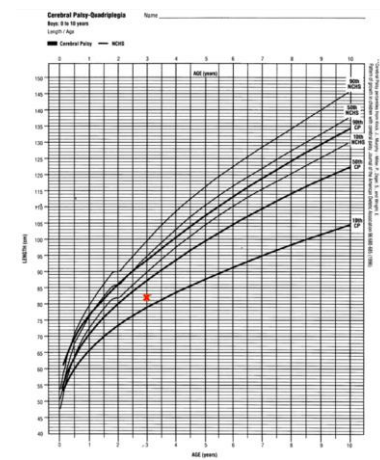
Gambar 5. Grafik Status Gizi WHO BMI/U

Status gizi pasien berdasarkan kurva pertumbuhan anak dengan Cerebral Palsy BB/U → p10 – p50 dengan interpretasi gizi buruk, TB/U → p10 – p50 dengan interpretasi tinggi badan sangat kurang, BB/PB → p10 – p50 dengan interpretasi gizi buruk. Kesimpulan: Gizi buruk dengan *severely underweight* dan *severely stunted*.

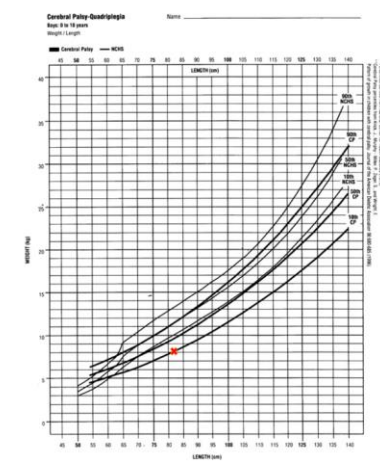
**Grafik Status Gizi Pasien
Berdasarkan Kurva
Pertumbuhan Anak dengan
Cerebral Palsy**



Gambar 6. Grafik Status Gizi Cerebral Palsy-Quadriplegia BB/U



Gambar 7. Grafik Status Gizi Cerebral Palsy-Quadriplegia TB/U



Gambar 8. Grafik Status Gizi Cerebral Palsy-

Quadriplegia BB/TB

Riwayat perkembangan pasien, pasien mengalami kendala motoric dan komunikasi. Pasien haya memberikan isyarat saat lapar dan haus misalnya dengan mengecap. Pasien sangat bergantung dengan keluarga maupun orang lain untuk mengerjakan aktivitasnya. Sejauh ini ada gangguan/keterlambatan perkembangan yang bermakna dari pasien. Riwayat makan, pasien mengonsumsi bubur sumsum dan bubur halus maupun tim sebanyak 3 x 1 mangkok kecil sehari, dengan lauk sayur, tahu, dan telur. Pasien tidak doyan makanan berbau amis.

Pada pemeriksaan fisik, keadaan umum pasien tampak sangat lemah (letargi). Kesadaran pasien comma (E1V1M1). Tanda vital didapatkan tekanan darah 150/130 mmhg, denyut nadi : 180-190 x/menit, laju pernapasan 30-40 x/menit, suhu tubuh 40,1°C, saturasi o₂ 74% (*room air*) dan 91% dengan o₂ nasal kanul 5 lpm.

Pada pemeriksaan fisik tidak didapatkan tanda-tanda ruam petekie, kaku kuduk, tanda kernig, maupun tanda

Brudzinski. Rambut hitam kecoklatan, tipis, mudah patah, didapatkan konjungtiva anemis dan lipatan epikantus, napas cuping hidung, bibir pucat namun tidak sianosis. Tidak didapatkan pembesaran kelenjar getah bening. Pemeriksaan fisik thoraks didapatkan sesak dan retraksi subcostal serta substernal pada inspeksi, palpasi fremitus teraba simetris kanan dan kiri, sonor (+/+), auskultasi suara dasar vesikuler (+/+), ronki (-/-), wheezing (-/-). Pemeriksaan fisik jantung ictus cordis tak tampak pada inspeksi, palpasi ictus cordis kuat angkat, perkusi tidak terkesan pelebaran batas jantung, auskultasi BJ I/II regular, gallop (-). Bising jantung sulit dievaluasi karena takikardi.

Pemeriksaan fisik abdomen pada inspeksi tidak didapatkan distended, ruam, maupun buncit, peristaltik menurun pada auskultasi, perkusi timpani (+) di seluruh kuadaran abdomen, tidak didapatkan hepatosplenomegaly, palpasi didapatkan turgor kulit menurun, tidak didapat nyeri tekan maupun hepatomegaly.

Pemeriksaan fisik ekstremitas

didapatkan akral dingin, CRT 2 detik, ADP teraba lemah, edema (-), sianosis (-), CTEV (+).

Pemeriksaan fisik gizi didapatkan tanda gizi buruk berupa wajah orangtua, mata cekung, konjungtiva anemis, *baggy pants* dan *wasting*, rambut tipis, perut datar (tidak buncit), atrofi otot, tidak didapatkan adanya edema maupun kelainan kulit selain penurunan turgor kulit.

Pemeriksaan penunjang berupa darah lengkap, serum elektrolit, gula darah sewaktu, kimia darah, serta analisis gas darah tertera seperti pada tabel berikut:

Tabel 1. Pemeriksaan Darah Lengkap

Tanggal 11-04-2022 06:04

Pemeriksaan	Hasil	Nilai Rujukan
Hemoglobin	10.4 g/dL	15.2-23.6
Hematokrit	32.9 %	44-72
Leukosit	$5.9 \times 10^3/\mu\text{L}$	13-38
Trombosit	$21 \times 10^3/\mu\text{L}$ (LL)	217-497
Eritrosit	$3.55 \times 10^6/\mu\text{L}$	4.3-6.3
MCV	92.7 fL	98-122
MCH	29.3 pg	33-41
MCHC	31.6 g/dL	31-35
Basofil	0.3%	
Eosinofil	0.0%	
Neutrofil	57.8%	

Segmen		
Limfosit	27%	20-70
Monosit	15% (H)	1-11
MPV	----	9,7-11,1
RDW-CD	61.4 fL	35,0-47,0
RDW-CV	17.8%	11,5-14,5
PDW	----	9,0-13,0
P-LCR	----	15,0-25,0
PCT	----	0,15-0,50
HFLC	0,7%	0,0-1,4
NLCR	2.17%	
Basofil Absolut	$0.02 \times 10^3/\mu\text{L}$	
Eosinofil Absolut	$0.00 \times 10^3/\mu\text{L}$	
Neutrofil Absolut	$3.39 \times 10^3/\mu\text{L}$	
Limfosit Absolut (ALC)	$1.56 \times 10^3/\mu\text{L}$	
Monosit Absolut	$0.90 \times 10^3/\mu\text{L}$ (H)	0,16-1

Kesimpulan : Trombositopenia

Tabel 2. Pemeriksaan Serum Elektrolit

Tanggal 11-04-2022 07:52

Pemeriksaan	Hasil	Nilai Rujukan
Na	140	136-146 mmol/L

K	2.69 (L)	3.5-5.0 mmol/L
Cl	105	98-106 mmol/L
Ca Ion	0.852 (L)	1.16-1.32 mmol/L

Kesimpulan : Hipokalemia, hipokalsemia.

Tabel 3. Pemeriksaan Gula Darah

Sewaktu Tanggal 11-04-2022

Pemeriksaan	Hasil	Nilai Rujukan
GDS	259	<100 mg/dL

Tabel 4. Pemeriksaan Analisis Gas Darah

Tanggal 11-04-2022

Pemeriksaan	Hasil	Nilai Rujukan
pH	7,49 (H)	7,37-7,45
PaCO ₂	16,20 mmHg (L)	33,0-44,0
PaO ₂	327,50 mmHg (H)	71-104
HCO ₃ A(CHC O ₃)	12,00 mmol/L (L)	136-146
Kelebihan Basa (BE)	-9,20 mmol/L	(-2) – (+3)
Total CO ₂ (TCO ₂)	28 mmol/L (H)	23-27
Bikarbonat (HCO ₃)	12 mmol/L (L)	22-29
Saturasi O ₂	99,8% (H)	94,0-98,0

Kesimpulan : Alkalosis respiratorik kompensasi

metabolik

Tabel 4. Pemeriksaan Kimia Klinik dan

Serum Elektrolit Tanggal 12-04-2022

Pemeriksaan	Hasil	Nilai Rujukan
SGOT	2860 U/L (H)	<37
SGPT	653 U/L (H)	<42
Albumin	3,1 g/dL (L)	3,5-5,2
Natrium (Na)	139 mmol/L	136-146
Kalium (K)	5,13 mmol/L (H)	3,5-5,0
Clorida (Cl)	107 mmol/L (H)	98-106
Kalsium ion	0,846 mmol/L (LL)	1,16-1,32

Kesimpulan : Penurunan level enzim transaminase, hypoalbuminemia, hiperkalemia, hiperklorida, hipokalsemia.

Pemeriksaan penunjang foto thorax AP tanggal 11-04-2022 didapatkan infiltrat di suprahillar dekstra dan parakardial dekstra yang menunjukkan gambaran diagnosis pneumonia.

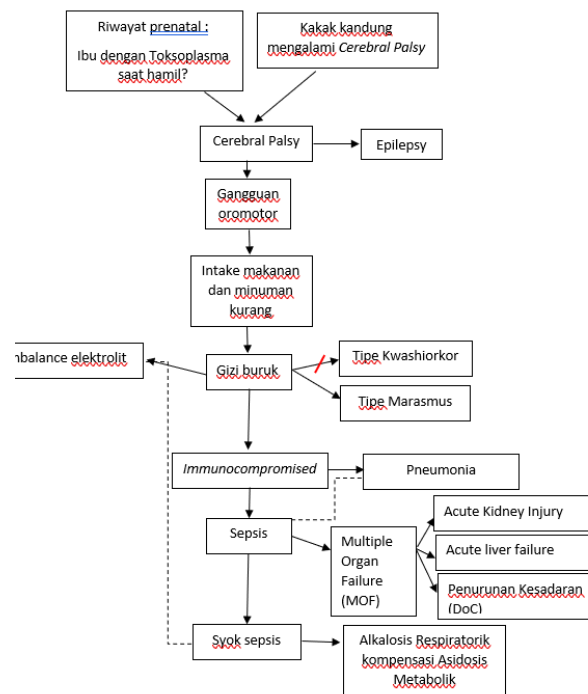
Berdasarkan anamnesis, pemeriksaan fisik, dan pemeriksaan penunjang, pasien ini didiagnosis sebagai Syok sepsis et causa sepsis, Cerebral Palsy tipe spastik quadriplegi, Epilepsy,

Pneumonia, Alkalosis respiratorik kompensasi metabolik, Gizi buruk tipe Marasmus dengan *severely underweight* dan *severely stunted*.

Pasien diberikan terapi pindah PICU, pasang O2 CPAP, pasang NGT, pasang Endotracheal Tube (ETT), head up 30-45°, infus KA-EN 3B 25 ml/jam, infus *syringe pump* Dobutamin 60 mg dalam 24 ml (kecepatan 1 ml/jam), injeksi Cefotaxime 400 mg/6 jam, injeksi Paracetamol 100 mg/8 jam, injeksi Antrain 100 mg/8 jam, injeksi Ranitidin 12,5 mg/8 jam, injeksi Phenobarbital 20 mg/12 jam, Sucralfate 3x1 Cth, serta koreksi eleترولit dan nutrisi.

Kemudian dilakukan monitoring secara berkala pada pasien dengan observasi tanda tanda vital (denyut jantung, suhu, frekuensi nafas, saturasi oksigen), observasi pola nafas dan adanya retraksi, observasi ventilator (FiO2, PEEP, SaO2), observasi NGT, urin output, BAB (masih diare atau tidak), observasi bangkitan kejang spastik, observasi tanda-tanda sepsis pada anak dengan PELOD-2 score.

Analisis Kasus



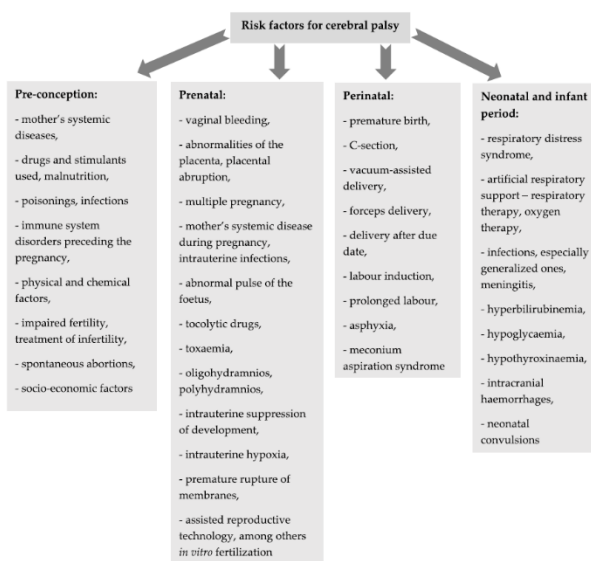
Gambar 9. Gambar Analisis Kasus

PEMBAHASAN

Cerebral palsy merupakan gangguan perkembangan neuromotor yang sering terjadi pada anak. Anak dengan cerebral palsy tidak hanya mengalami gangguan fungsi motorik, namun sebagian besar juga mengalami masalah medis yang sangat luas yang meliputi masalah sensorik, perilaku, kognitif, bahasa, epilepsi dan masalah muskuloskeletal sekunder seperti fraktur dan dislokasi. Angka kejadian cerebral palsy diperkirakan antara 1,5 sampai 4 per 1000 kelahiran hidup. Angka kejadian di negara berpendapatan

menengah ke bawah dilaporkan lebih tinggi, dapat mencapai 10 per 1000 kelahiran hidup (Selekta, 2018).

Etiologi dari Cerebral palsy dapat dibagi menjadi 3 bagian yaitu prenatal, perinatal, dan pascanatal. Faktor risiko prenatal berupa infeksi selama masa kandungan, perdarahan selama trimester tiga, inkompeten serviks, dan trauma perinatal berupa hipoksia berupa asfiksia, dan perdarahan otak, dan prematuritas, serta faktor risiko pascanatal berupa trauma kapitis, infeksi, dan kern ikterik (Sadowska, 2020).



Gambar 10. Gambar Faktor Risiko Cerebral Palsy Sumber : Sadowska, 2020

Cerebral palsy (CP) diklasifikasikan berdasarkan kerusakan gerakan yang terjadi

dan dibagi dalam empat kategori, yaitu: CP spastik, CP atetoid/diskinetik, CP ataksid, dan CP campuran. Selain itu, Cerebral Palsy juga dapat diklasifikasikan berdasarkan derajat keparahan berbagai fungsi seperti *Gross Motor Function Classification System* (GMFCS), *Manual Ability Classification System* (MACS), *Communication Function Classification System* (CFCS), dan *Eating and Drinking Ability Classification System* (EDACS) seperti pada gambar 11 (Patel et al, 2020).

Table 3 Classification levels for CP (18)

Level	GMFCS	MACS	CFCS	EDACS
I	Walks without limitation	Handles objects easily and successfully	Effective sender and receiver	Eats and drinks safely and efficiently
II	Walks with limitations (no mobility aid by 4 years)	Handles most objects with reduced speed/quality	Effective but slow-paced sender and receiver	Eats and drinks safely but with some limitations to efficiency
III	Walks with hand-held mobility device	Handles objects with difficulty, help to prepare or modify activity	Effective sender and receiver with familiar partners	Eats and drinks with some limitations to safety; there may also be limitations to efficiency
IV	Self-mobility with limitations, may use power	Handles limited number of objects in adapted setting	Inconsistent sender and receiver with familiar partners	Eats and drinks with significant limitations to safety
V	Transported in manual wheelchair	Does not handle objects	Seldom effective sender and receiver with familiar partners	Unable to eat or drink safely; consider feeding tube

CP, cerebral palsy; GMFCS, Gross Motor Function Classification System; MACS, Manual Ability Classification System; CFCS, Communication Function Classification System; EDACS, Eating and Drinking Ability Classification System.

Gambar 11. Gambar Faktor Risiko Cerebral Palsy

Sumber : Patel et al., 2020

Tatalaksana yang diberikan pada pasien Cerebral Palsy sangat komprehensif meliputi medikamentosa, non-medikamentosa, dan terapi sesuai kondisi pasien sehingga memerlukan kerjasama dari berbagai pihak tenaga kesehatan. Prognosis pada CP berhubungan dengan jenis dan tipe CP, fungsi motorik, adanya refleks

patologis yang menetap, dan komorbiditas yang menyertai (Saharso, 2006).

Sepsis merupakan kondisi yang mengancam jiwa yang disebabkan oleh respon host yang tidak dapat mengendalikan infeksi, sehingga mengakibatkan disfungsi organ. Disfungsi organ meliputi disfungsi sistem kardiovaskular, respirasi, hematologis, sistem saraf pusat, dan hepatic. Disfungsi organ pada anak ditegakkan berdasarkan skor PELOD-2. Diagnosis sepsis ditegakkan bila skor ≥ 11 (atau ≥ 7) seperti yang tertera dalam gambar berikut (IDAI, 2016).

Pediatric logistic organ dysfunction (PELOD) ²

Disfungsi organ dan variabel	Poin Berdasarkan Tingkat Keparahan					
	0	1	2	3	4	5
Neurologi						
Glasgow Coma Score	≥ 11	5 - 10		3 - 4		
Pupillary reaction	Kedua-duanya reaktif		Kedua-duanya non-reaktif			
Kardiovaskular						
Laktatemia (mmol/L)	< 5.0	5.0 - 10.9		≥ 11.0		
Mean arterial pressure (mmHg)						
0 - < 1 bulan						
1 - 11 bulan						
12 - 23 bulan	≥ 46		31 - 45	17 - 30		≤ 16
24 - 59 bulan	≥ 55		39 - 54	25 - 38		≤ 24
60 - 143 bulan	≥ 60		44 - 59	31 - 43		≤ 30
≥ 144 bulan	≥ 62		46 - 61	32 - 44		≤ 31
	≥ 65		49 - 64	36 - 48		≤ 35
	≥ 67		52 - 68	38 - 51		≤ 37
Renal						
Kreatinin ($\mu\text{mol/L}$)						
0 - < 1 bulan						
1 - 11 bulan	≤ 69		≥ 70			
12 - 23 bulan	≤ 22		≥ 23			
24 - 59 bulan	≤ 34		≥ 35			
60 - 143 bulan	≤ 50		≥ 51			
≥ 144 bulan	≤ 58		≥ 59			
	≤ 92		≥ 93			
Respiratori						
PaO ₂ (mmHg)/FiO ₂	\geq		≤ 60			
PaCO ₂ (mmHg)						
Ventilasi invasif	\leq tidak	59 - 94		≥ 95 ya		
Hematologi						
Hitung sel darah putih ($\times 10^9/\text{L}$)	> 2		≤ 2			
Platelet ($\times 10^9/\text{L}$)	≥ 142	77 - 141		≤ 76		

Gambar 12. PELOD-2 Score

Syok septik merupakan sepsis dengan perfusi abnormal dan hipotensi (tekanan darah sistolik < 90 mmHg atau menurun > 40 mmHg di bawah tekanan darah dasar (baseline) pasien tersebut atau tekanan arteri rata-rata < 70 mmHg) selama sekurang-kurangnya 1 jam meskipun telah dilakukan resusitasi cairan yang adekuat, atau sepsis yang membutuhkan vasopresor untuk mempertahankan agar tekanan darah sistolik tetap ≥ 90 mmHg atau tekanan arteri rata-rata ≥ 70 mmHg. Peningkatan laktat serum (> 2 mmol/L) menjadi tanda hipoperfusi jaringan dan syok septik

(Wulandari, 2017).

Tatalaksana sepsis ditujukan pada penanggulangan infeksi dan disfungsi organ. Tatalaksana penanggulangan sepsis seperti pemberian antibiotik sesuai algoritma. Tatalaksana penanggulangan disfungsi organ seperti pemberian ventilasi mekanik, resusitasi cairan dan perbaikan hemodinamik, transfusi, serta menghilangkan sumber infeksi (IDAI, 2016).

Pasien ini didiagnosis dengan Cerebral Palsy yang kemungkinan didapatkan dari berbagai faktor risiko seperti saat pasien berada di dalam kandungan, ibu pasien mengalami tekanan darah rendah dan anemia yang dapat memicu hipoksia pada janin, ibu pasien sedikit makan dan jarang mengonsumsi vitamin kehamilan, riwayat CP pada keluarga, terutama saudara kandung pasien. Pasien ini datang dengan penurunan kesadaran akibat syok sepsis, epilepsy, pneumonia, alkalosis respiratorik

kompensasi metabolik, gizi buruk tipe marasmus dengan *severely underweight* dan *severely stunted*.

Anak dengan CP rentan mengalami infeksi yang erat kaitannya dengan gizi buruk karena kesulitan dan kekurangan input nutrisi (Kementerian Kesehatan Republik Indonesia, 2019). Maka dari itu perlu dilakukan pemeriksaan dan tatalaksana yang komprehensif pada pasien CP dengan komplikasi.

SIMPULAN DAN SARAN

Anak dengan cerebral palsy (CP) rentan mengalami infeksi dan gizi buruk. Perlu diberikan tatalaksana komprehensif pada anak cerebral palsy dengan komplikasi.

DAFTAR PUSTAKA

- Ikatan Dokter Anak Indonesia. 2016. *Konsensus Diagnosis dan Tata Laksana Sepsis pada Anak*. Jakarta: Badan Penerbit Ikatan Dokter Anak Indonesia.
- Kementerian Kesehatan Republik Indonesia. 2019. *Pencegahan dan Tatalaksana Gizi Buruk pada Balita*. Jakarta: Kemenkes RI.
- Kementerian Kesehatan Republik Indonesia. 2020. *Pencegahan dan Tata Laksana Gizi Buruk Pada Balita di Layanan Rawat Jalan*. Jakarta: Kemenkes RI.

- Patel, Dilip R. 2020. Cerebral palsy in children: a clinical overview. kesehatan anak VI. Surabaya: RSUD. DR, Soetomo; 2006.
- Sadowska, Małgorzata., Beata Sarecka-Hujar, dan Iłona Kopyta. 2020. Cerebral Palsy: Current Opinions on Definition, Epidemiology, Risk Factors, Classification and Treatment Options. *Neuropsychiatric Disease and Treatment*, Volume 16 (1505-1518).
- Saharso D. Cerebral palsy: diagnosis dan tatalaksana. Dalam: Naskah lengkap continuing education ilmu kesehatan anak XXXVI kapita selekta ilmu Selekta, Mayang Cendekia. 2018. *Cerebral Palsy Tipe Spastik Quadriplegi Pada Anak Usia 5 Tahun*. Majority Volume 7 (3).
- Wulandari, A., Martuti, S., & Pudjiastuti. (2017, Desember). Perkembangan Diagnosis Sepsis pada Anak. *Sari Pediatri*, 19(4), 237-244.