

SEORANG PEREMPUAN 61 TAHUN DENGAN EFUSI PLEURA MASIF HEMORAGIK SINISTRA

A 61 Years Old Woman with Left Hemorrhagic Massive Pleural Effusion

Imaz Zaniar Trisianti¹, Thomas Jaya Gumilang², Krisbiyanto³

^{1,2} Fakultas Kedokteran, Universitas Muhammadiyah Surakarta

³ RSUD Dr. Harjono S. Ponorogo

Korespondensi: Imaz Zaniar Trisianti. Alamat email: imazzaniar0@gmail.com

ABSTRAK

Latar belakang : Efusi pleura adalah penumpukan cairan berlebih dalam kavitas pleura, dan dapat digolongkan menjadi transudat dan eksudat. Efusi transudat terjadi karena penyakit lain bukan primer paru seperti pada sirosis hati. Sedangkan efusi eksudat terjadi bila ada proses peradangan pada pleura seperti pada keganasan, Tuberkulosis (TB), dan parapneumonia. Efusi pleura hemoragik terjadi karena proses inflamasi. **Studi Kasus :** Seorang perempuan berusia 61 tahun mengeluhkan sesak. Sesak sejak 1 bulan yang lalu, sesak diperingan saat posisi pasien miring ke kiri, pasien juga mengeluhkan batuk tidak produktif dan nyeri dada sebelah kiri. Hasil pemeriksaan fisik yang abnormal didapatkan suara redup dan suara dasar vesikuler pada dada kiri menurun. Hasil foto thorax didapatkan efusi masif yang menutupi hemitoraks kiri. Hasil CT-Scan menunjukkan paru kiri collaps. Hasil sitologi menunjukkan adanya proses inflamasi kronis. Setelah dilakukan Water Sealed Drainage (WSD), diproduksi cairan berwarna merah pekat sebanyak 1600 cc. Pasien didiagnosis banding dengan efusi pleura karena keganasan, TB, dan parapneumonia. **Kesimpulan:** Diagnosis pasien yaitu efusi pleura masif hemoragik dengan penyebab keganasan. Diagnosis TB dan parapneumonia disingkirkan karena tidak ada trias TB dan cairan pleura tidak berwarna hijau kekuningan dan purulen.

Kata Kunci: Efusi Pleura, Masif, Hemoragik, Keganasan

ABSTRACT

Background: Pleural effusion is the accumulation of excess fluid in the pleural cavity, and can be classified into transudate and exudate. Exudate effusion occurs when there is an inflammatory process in the pleura such as malignancy, Tuberculosis (TB), and parapneumonic effusion. **Case Study:** A 61-year-old woman complained of shortness of breath. Shortness of breath since 1 month ago, shortness of breath was relieved when the patient's position was tilted to the left, the patient also complained of an unproductive cough and left chest pain. The results of an abnormal physical examination revealed a dull voice and decreased vesicular bottom sound in the left chest. The chest X-ray showed a massive effusion covering the left hemithorax. The CT-Scan results showed a collapsed left lung. Cytological results showed a chronic inflammatory process. After the Water Sealed Drainage (WSD) was carried out, 1600 cc of thick red liquid was produced. The patient was differentially diagnosed with pleural effusion due to malignancy, tuberculosis, and parapneumonia. **Conclusion:** The patient's diagnosis was massive hemorrhagic pleural effusion with malignancy. The diagnosis of TB and parapneumonia was ruled out because there was no TB triad and the pleural fluid was not yellowish green and purulent.

Keywords: Pleural Effusion, Massive, Hemorrhagic, Malignant

PENDAHULUAN

Efusi pleura adalah suatu keadaan dimana terjadi penumpukan cairan melebihi normal di dalam cavum pleura diantara pleura parietalis dan viseralis dapat berupa

transudat atau cairan eksudat. Pada keadaan normal rongga pleura hanya mengandung cairan sebanyak 10-20 ml. Penyakit-penyakit yang dapat menimbulkan efusi pleura adalah tuberkulosis, infeksi paru non

tuberkulosis, keganasan, sirosis hati, trauma tembus atau tumpul pada daerah dada, infark paru, serta gagal jantung kongestif. Di Negara-negara barat, efusi pleura terutama disebabkan oleh gagal jantung kongestif, sirosis hati, keganasan, dan pneumonia bakteri, sementara di Negara-negara yang sedang berkembang, seperti Indonesia, lazim diakibatkan oleh infeksi tuberkulosis.

Angka kejadian efusi pleura di Amerika Serikat ditemukan sekitar 1,5 juta kasus per tahunnya dengan penyebab tersering gagal jantung kongestif, pneumonia bakteri, penyakit keganasan, dan emboli paru (Rubins, 2013). Hasil penelitian di salah satu rumah sakit di India pada tahun 2013-2014 didapatkan prevalensi efusi pleura sebanyak 80 kasus dengan penyebab terbanyak tuberkulosis paru (Jamaluddin, 2018). Prevalensi efusi pleura di Indonesia mencapai 2,7 % dari penyakit infeksi saluran napas lainnya (Depkes RI, 2017).

Berdasarkan data di RSUD Dr. Harjono Ponorogo pada bulan November 2018 terdapat 49 klien yang mengidap efusi pleura. Rata-rata yang mengidap efusi pleura

adalah klien yang berusia diatas 50 tahun yang berjenis kelamin laki-laki maupun perempuan. Sedangkan data di RSUD Muhammadiyah Ponorogo pada bulan Januari sampai dengan Oktober 2018 terdapat 8 orang berjenis kelamin laki-laki dan 12 orang perempuan terkena efusi pleura dengan total 20 kasus klien mengidap efusi pleura. Maka diantara kedua rumah sakit tersebut usia rata-rata pengidap efusi pleura yaitu diatas 50 tahun (Akbar, 2019).

Distribusi penyakit efusi pleura berbeda menurut jenis kelamin, hal ini dikarenakan etiologi yang berbeda-beda. Angka kejadian efusi pleura pada laki-laki lebih tinggi dengan penyebab terbanyak adalah tuberkulosis paru (Tobing, 2018), sedangkan angka kejadian pada perempuan akan lebih tinggi jika keganasan sebagai penyebab terbanyak (Surjanto, 2012).

Adanya timbunan cairan mengakibatkan perasaan sakit karena gesekan, setelah cairan cukup banyak rasa sakit hilang. Bila cairan banyak,

penderita akan sesak napas. Pada anak masalah pernapasan adalah hal yang paling sering dikeluhkan. Apabila dihubungkan dengan penyebabnya berupa pneumonia maka gejala yang muncul adalah batuk, demam, sesak napas, menggigil. Apabila penyebabnya bukan pneumonia, maka gejala pada anak mungkin tidak ditemukan sampai efusi yang timbul telah mencukupi untuk menimbulkan gejala sesak napas atau kesulitan bernapas. Adanya gejala-gejala penyakit penyebab seperti demam, menggigil, dan nyeri dada pleuritis (pneumonia), panas tinggi (kokus), subfebril (tuberkulosis), banyak keringat, batuk, banyak riak. Deviasi trachea menjauhi tempat yang sakit dapat terjadi jika terjadi penumpukan cairan pleural yang signifikan.

LAPORAN KASUS

Seorang wanita berusia 61 tahun datang ke poli paru pada tanggal 3 Agustus 2022 dengan keluhan utama sesak napas. Sesak dirasakan sejak 1 bulan yang lalu. Sesak memberat saat aktivitas dan mengangkat berat. Sesak berkurang saat posisi pasien miring ke kiri. Pasien jarang

mengalami batuk. Pasien juga mengeluhkan nyeri dada sebelah kiri ketika bernapas. Saat sesak, tidak ada suara mengi. Nafsu makan pasien baik dan pasien tidak mengeluhkan penurunan berat badan. Pasien tidak mengeluhkan gangguan pada buang air besar maupun kecil. Pasien menyangkal riwayat pengobatan rutin selama 6 bulan. Pasien mempunyai riwayat hipertensi. Pasien tidak pernah mempunyai riwayat cedera pada thorax sebelumnya. Anggota keluarganya tidak ada yang mempunyai riwayat penyakit serupa. Pasien menyangkal riwayat penyakit jantung, DM, asam urat. Pasien bekerja sebagai petani.

Pasien datang dengan keadaan umum lemah dan kesadaran compos mentis berdasarkan nilai GCS (4/5/6). Hasil pemeriksaan tanda vital pada tekanan darah yaitu 170/100 mmHg, denyut jantung 83x/menit, tingkat pernafasan 24x/menit, suhu 36,7 C, SpO₂ 99% dengan nasal canul 5 lpm. Pemeriksaan fisik pada bagian cranium

tidak didapatkan konjungtiva pucat dan tidak didapatkan sklera ikterik. Mukosa tidak mengalami ikterik maupun sianosis. Keadaan cavum oris dalam batas normal. Inspeksi servikal tidak ditemukan retraksi suprasternal. Pemeriksaan pada bagian servikal didapatkan deviasi trakea ke arah kanan. Pada palpasi juga tidak didapatkan adanya nyeri tekan serta pembengkakan limfonodi.

Pemeriksaan pada bagian toraks terdiri atas pemeriksaan inspeksi, palpasi, perkusi dan auskultasi. Hasil pemeriksaan inspeksi menunjukkan gerakan napas yang tertinggal pada bagian kiri, bentuk dada dalam batas normal, serta tidak ditemukan ekspirasi memanjang. Hasil pemeriksaan palpasi terdiri atas gerakan dada tertinggal pada bagian kiri yang disertai dengan fremitus raba yang menurun pada bagian kiri. Hasil pemeriksaan perkusi didapatkan suara redup pada hemitoraks kiri. Hasil pemeriksaan auskultasi didapatkan suara vesikuler menurun di seluruh lapang paru kiri.

Pemeriksaan fisik abdomen secara

berurutan terdiri atas inspeksi, auskultasi, palpasi dan perkusi. Hasil pemeriksaan inspeksi tidak ditemukan asites dengan keadaan kulit abdomen dalam batas normal, tidak ditemukan adanya penonjolan masa ataupun gerakan usus yang meningkat. Hasil pemeriksaan auskultasi ditemukan suara peristaltik, tidak ditemukan hiperperistaltik maupun hipoperistaltik. Hasil pemeriksaan palpasi tidak ditemukan adanya nyeri tekan. Hasil pemeriksaan pada perkusi didapatkan suara timpani. Hasil pemeriksaan ekstremitas didapatkan akral hangat pada keempat ekstremitas, dan tidak ada oedem pada kedua tangan maupun kaki. Capillary refill time pada ekstremitas atas dan bawah kembali dalam waktu < 2 detik.

Pemeriksaan penunjang yang dilakukan meliputi pemeriksaan darah rutin, foto toraks, elektrokardiografi (EKG), CT Scan. Hasil pemeriksaan darah rutin sebagaimana terdapat pada tabel 1.

Tabel 1. Hasil Pemeriksaan Darah Rutin
Tanggal 3 Agustus 2022

Keterangan	Hasil	Interpretasi
------------	-------	--------------

DARAH LENGKAP

Hemoglobin (HGB)	14,4	Normal
Eritrosit (RBC)	5,26	Normal
Leukosit (WBC)	8,12	Normal
Hematokrit (HCT)	42,8	Normal
Trombosit (PLT)	357	Normal
MCV	81,4	Normal
MCH	27,4	Rendah
MCHC	33,6	Normal
RDW-CV	13,3	Normal
PDW	15,8	Normal
MIPV	9,1	Normal
PCT	0,325	Normal

HITUNG JENIS (Diff)

eosinofil	3,0	Normal
basofil	0,5	Normal
neutrofil	61,1	Normal
limfosit	32,4	Normal
monosit	3,0	Normal
neutrofil absolut	4,96	Normal
limfosit absolut	2,62	Normal
NLR	1,88	Normal
NRBC	0,00	Normal
LED	40	Normal

KIMIA KLINIK

ureum	22,20	Normal
creatinine	0,67	Normal
asam urat	5,9	Normal
SGOT	30	Normal
SGPT	59	Tinggi
alkali fosfatase	88	Normal
protein total	5,0	Rendah
albumin	4,41	Normal
globulin	0,59	rendah

ELEKTROLIT

natrium	142	Normal
kalium	4,0	Normal
klorida	109	tinggi

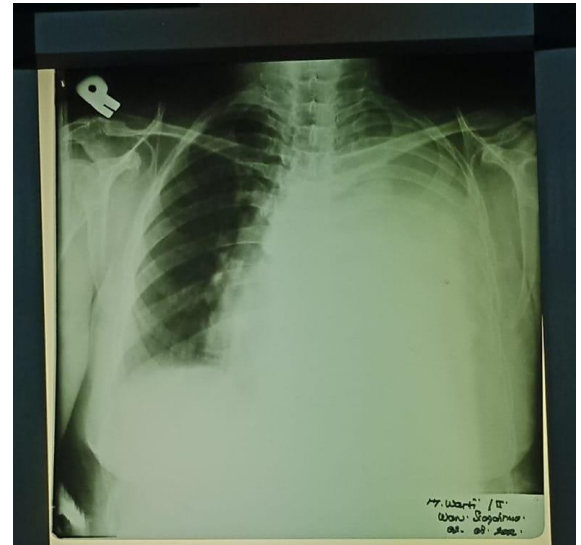
Pemeriksaan lab dilakukan kembali pada 4 Agustus 2022, dan dipatkan hasil sebagai berikut

Tabel 2. Pemeriksaan Darah Rutin Kedua
4 Agustus 2022

Keterangan	Hasil	Interpretasi
<i>IMUNOLOGI</i>		
HbsAg	Non Reaktif	Normal
konfirmasi		
<i>KIMIA KLINIK</i>		
Ureum	23,1	Normal

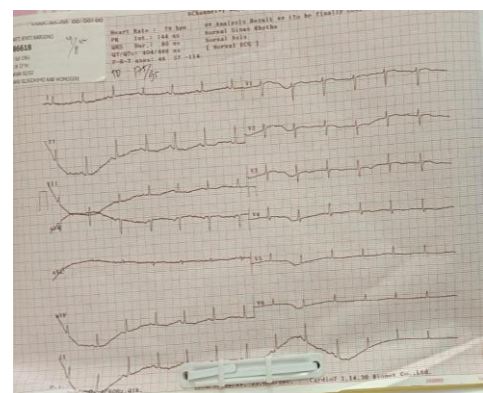
Creatinin	0,59	Rendah
Asam Urat	5,5	Normal
SGOT	21	Normal
SGPT	50	Tinggi
Gamma GT	34	Tinggi
Alkali fosfatase	89	Normal
Protein Total	8,0	Normal
Albumin	4,46	Normal
Globulin	3,54	Normal
Bilirubin Total	0,62	Normal
Bilirubin Direk	0,20	Normal
Bilirubin Indirek	0,42	Normal

Pemeriksaan foto toraks pada tanggal 4 Agustus 2022 menunjukkan adanya deviasi trakea ke arah kanan, efusi masif yang menutupi hemitoraks paru kiri, sudut kostofrenikus kanan dan kiri tertutup oleh perselubungan.



Gambar 1. Hasil Foto Thorax

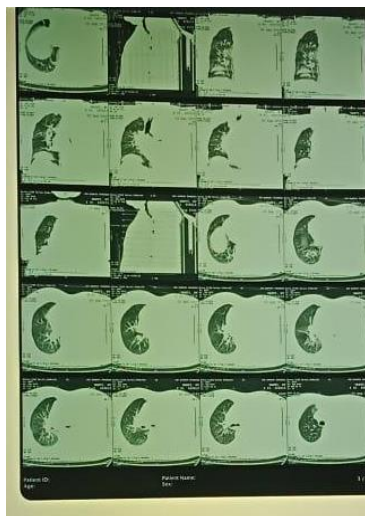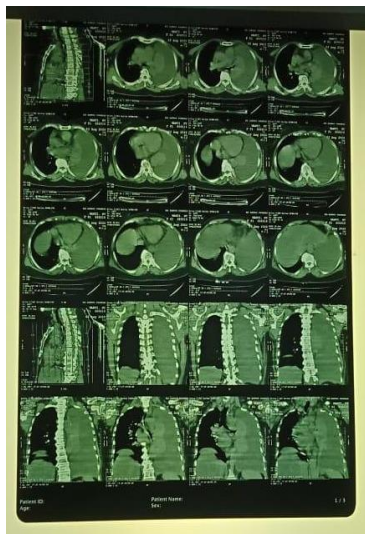
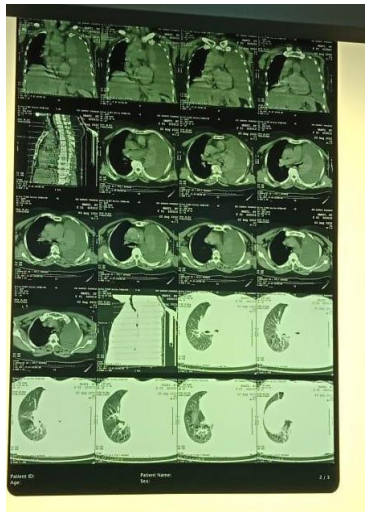
Pemeriksaan elektrokardiografi yang dilakukan pada 4 Agustus 2022 menunjukkan hasil yang normal sebagaimana terdapat pada gambar 2.



Gambar 2. Hasil Elektrokardiografi

Hasil CT Scan menunjukkan paru kiri collaps dengan perselubungan massive hipodens ringan dengan adanya cairan kental. Sedangkan pleura hemithorax

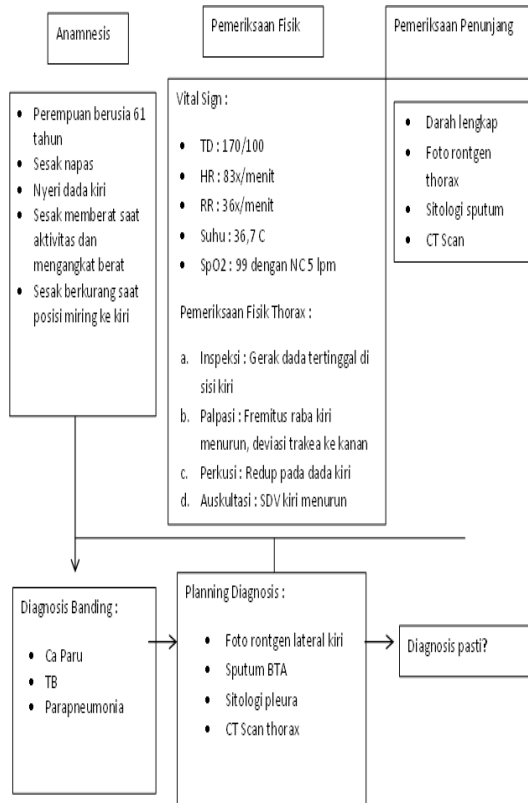
kanan dalam batas normal,
sebagaimana terdapat pada gambar 3.



Gambar 3. Hasil CT Scan

Sitologi cairan dilakukan pada 5 Agustus 2022 dan didapatkan hasil makroskopis yaitu cairan sebanyak 10 cc, warna merah jernih, tak tampak jendalan. Hasil mikroskopis menunjukkan selularitas ringan, terdiri atas massa amorf, disertai sebaran limfosit, histiosit, tampak beberapa sel-sel mesothel. Diantaranya tampak sebaran ringan eritrosit. Terdapat proses inflamasi kronik. Pasien juga dilakukan pemasangan WSD (*Water Sealed Drainage*). Didapatkan cairan berwarna merah sebanyak 700 cc setelah pemasangan, lalu penambahan 300 cc di sore hari dan 300 cc di malam hari, maka total cairan yang didapat adalah 1300cc. follow up selanjutnya pada 4 agustus 2022, produksi cairan pleura sudah sangat minimal, follow up pada tanggal 12 Agustus didapatkan cairan sebanyak 300 cc. Sehingga total keseluruhan cairan yaitu 1600 cc.

ANALISIS KASUS



HASIL DAN PEMBAHASAN


Penyebab paling umum dari efusi pleura meliputi gagal jantung kongestif, kanker, pneumonia, dan emboli paru. Manifestasi klinis dari efusi pleura sangat ditentukan oleh penyakit yang mendasarinya. Banyak pasien tidak memiliki gejala yang dapat ditelusuri hanya pada efusi itu sendiri. Jika ada, gejala tersebut mencerminkan respon dari inflamasi pleura, pembatasan mekanik paru, atau gangguan pertukaran gas. Gejala

paling umum yang timbul dari respon inflamasi pleura adalah nyeri pleuritik, sesak nafas, dan batuk kering (Jany & Welte, 2019). Dalam kasus ini pasien mengeluhkan memiliki gejala berupa nyeri dada kiri, sesak nafas, dan batuk kering yang menandakan adanya reaksi peradangan pada pleura. Berkurang atau tidak adanya suara nafas (redup) pada salah satu atau kedua sisi basal paru dan adanya suara redup pada sisi basal paru ketika dilakukan perkusi, merupakan temuan klinis yang didapatkan pada pasien dengan efusi pleura. Gejala lain seperti takipnea juga dapat terjadi jika efusinya luas. (Jany & Welte, 2019). Hasil pemeriksaan fisik pada Ny.W didaptkannya gerakan napas dan dada yang tertinggal pada paru kiri, terdorongnya trakea ke arah kanan, fremitus raba yang menurun pada paru kiri, suara redup pada seluruh lapang paru kiri, suara

vesikuler yang menurun di seluruh lapang paru kiri dan adanya peningkatan laju pernafasan membuktikan bahwa efusi pleura pada pasien terletak di sebelah kiri dan bersifat masif, sehingga cairan akan menekan paru sehingga paru tidak dapat mengembang secara sempurna dan akan mengakibatkan keluhan sesak nafas yang berat.

Secara umum cairan efusi pleura dapat berbentuk transudat atau eksudat. Adanya efusi transudat menunjukkan adanya proses non-inflamasi yang disebabkan oleh gangguan tekanan hidrostatik atau tekanan osmotik koloid dengan tanpa adanya keterlibatan penyakit pleura seperti pada gagal jantung kongestif, sirosis hati, sindrom nefrotik, dialisis peritoneum, hipoalbuminemia oleh berbagai keadaan, perikarditis constrictiva, miksedema, glomerulonefritis, obstruksi vena cava superior, emboli pulmonal, atelektasis paru, hidrotoraks, dan pneumotoraks.

Sedangkan, pada cairan efusi eksudat, terjadi proses peradangan atau keganasan yang menyebabkan peningkatan permeabilitas kapiler pembuluh darah pleura sehingga sel mesotelial berubah menjadi bulat atau kuboid dan terjadi pengeluaran cairan ke dalam rongga pleura. Penyebab paling sering dari efusi pleura eksudatif adalah tuberkulosis, keganasan, dan parapneumonic effusion (kalaajieh, 2018; Woolnough, 2020; Krishna & Rudrappa, 2021). Karakteristik cairan pleura yang tertampung pada tabung WSD (gambar 4), lebih mengarah pada efusi pleura eksudat yaitu cairan serosanguis (merah tua pekat). (Uzan et al., 2019)



Gambar 4. Cairan pleura pada tabung WSD

Penggunaan kriteria light dapat digunakan untuk mengevaluasi apakah cairan efusi pleura eksudat atau transudat dari hasil analisis laboratorium. Cairan eksudat didefinisikan sebagai eksudat jika (1) rasio protein cairan pleura dan protein serum $>0,5$; (2) rasio laktat dehidrogenase (LDH) pada serum darah dan cairan pleura $>0,6$; dan (3) kadar LDH pada cairan pleura $> \frac{2}{3}$ batas atas LDH serum darah normal (Nordjannah *et al.*, 2019). *Pada kasus ini, tidak dilakukan pemeriksaan biokimia pada cairan pleura sehingga penggunaan kriteria light tidak dapat digunakan untuk menentukan apakah cairan tersebut transudat atau eksudat.* Kategorisasi transudat dan eksudat pada efusi pleura juga dapat dilakukan melalui analisis pada hasil pemeriksaan darah lengkap dan hitung jenis pada cairan pleura atau serum plasma darah (Sundaralingam *et al.*, 2020).

Pada pemeriksaan darah lengkap

adanya peningkatan pada SH (Systemic Inflammatory Index), NLR (Neutrophil / lymphocyte Ratio), MLR (Monocyte / Lymphocyte Ratio) , neutrofil, dan monosit pada pemeriksaan darah lengkap secara signifikan dapat mengindikasikan adanya respon inflamasi sistemik atau keganasan (Balci & Aydin, 2021). SII (indeks inflamasi sistemik). Indeks inflamasi sistemik dihitung berdasarkan nilai neutrofil x platelet/limfosit dengan nilai normal 390×10^9 sel/L. Peningkatan dari nilai ini menjadi salah satu tanda terdapat perburukan prognosis dari suatu keganasan. (Balci & Aydin, 2021). Monosit adalah sel prekursor makrofag, berperan dalam pertumbuhan tumor melalui angiogenesis tumor dan metastasis. Migrasi makrofag ke daerah tumor dikaitkan dengan prognosis yang buruk pada berbagai kanker.

Dengan demikian, evaluasi dari nilai MLR penting dalam prognosis kanker, peningkatan dari nilai MLR pada cairan efusi pleura dikaitkan dengan adanya tanda keganasan (Balci & Aydin, 2021). Neutrofil memiliki peran dalam tumorigenesis karena dapat mengeluarkan spesies oksigen reaktif yang menyebabkan kerusakan DNA, neutrofil dapat meningkatkan sekresi dari sitokin proinflamasi, khususnya vascular endothelial growth factor dan interleukin termasuk IL-6 dan IL-8 yang diketahui terkait dengan pembentukan angiogenesis yang mendorong pertumbuhan dari sel tumor. Neutrofil bersama dengan turunan dari myeloid lainnya juga terbukti dapat menekan fungsi dari sel T. Oleh karena itu, Neutrophil to lymphocyte Ratio (NLR) merupakan penanda dari adanya respon peradangan dan respon imun dalam tubuh, peningkatan nilai dari NLR dalam darah dikaitkan dengan buruknya prognosis pada efusi pleura

keganasan, ini dikarenakan NLR dapat mencerminkan beban dan agresivitas dari tumor (peningkatan NLR berbanding lurus dengan stadium tumor, status nodal, dan luasnya penyakit). Pasien dengan nilai NLR darah >5 memiliki tingkat harapan hidup yang lebih rendah dibandingkan dengan nilai NLR <5 (Popowicz et al., 2021).

Banyak efusi pleura tidak memiliki etiologi yang jelas, sehingga interpretasi hasil cairan pleura (protein, glukosa, PH, lactate dehydrogenase (LDH), sitologi, dan mikrobiologi) penting dalam menentukan diagnosis. LDH adalah penanda peradangan atau cedera seluler, sehingga merupakan penanda patologis yang sensitif, tetapi tidak spesifik. Peningkatan Kadar LDH tiga kali batas atas normal (>1.000 U/L), sering mengindikasikan adanya infeksi pleura, dalam skenario klinis yang sesuai. Ini juga dapat dikaitkan

dengan radang selaput dada, radang selaput dada tuberkulosis atau keganasan. Pada cell differential tingginya kadar limfosit hingga >50% atau lebih dalam cairan pleura paling sering disebabkan oleh efusi pleura TB/ TB Pleural Effusion (TPE), etiologi lain yang biasanya dapat menyebabkan peningkatan limfosit adalah keganasan dan gagal jantung kongestif (CCF). sedangkan pada kasus yang jarang juga dapat ditemukan pada efusi parapneumonia/ Parapneumonia Pleural Effusion (PPE). Sedangkan, peningkatan kadar neutrofil >50% di cairan pleura paling sering ditemukan pada PPE akan tetapi, hal ini juga dapat ditemukan pada 10% kasus TPE. Kemudian, peningkatan eosinofil pada cairan pleura dapat mengindikasikan adanya keganasan (26%), idiopatik (25%), dan PPE (13%) (Mercer et al., 2019). Tidak dilakukannya pemeriksaan biokimia pada cairan pleura dan tidak ditemukannya kelainan (nilai SH,

NLR, MLR, Neutrofil, dan Monosit) pada hasil tes darah lengkap menjadikan penegakan etiologi diagnosis efusi pleura lebih dominan terhadap gejala klinis, gambaran cairan pleura, foto rontgen, dan sitologi cairan pleura.

Klasifikasi jenis cairan pleura eksudat atau transudat juga dapat dinilai berdasarkan warna/gambaran dari cairan pleura, pada umumnya cairan pleura berwarna agak kekuningan (serous-santokrom), bila agak kemerahan dapat disebabkan karena adanya trauma, keganasan, dan infark paru. Sedangkan, bila berwarna kuning kehijauan dan agak purulen dapat disebabkan karena adanya empiema. Dalam sebuah penelitian pada pasien dengan parapneumonia atau efusi yang berhubungan dengan infeksi, cairan yang mengalir bebas dan tidak bernanah menunjukkan infeksi yang dapat diobati dengan antibiotik saja,

sedangkan cairan dengan gambaran purulen menunjukkan perlunya drainase pada cavitas pleura yang terkena (Sahn, 2007). Kemudian pada penelitian lainnya juga menyatakan bahwa pada 82,5% cairan efusi pleura hemoragik menunjukkan sitologi positif pada semua jenis tumor primer, selain itu efusi pleura hemoragik juga memiliki nilai LDH yang lebih tinggi dibandingkan dengan efusi pleura maligna non hemoragik (Ozcakar et al., 2010). Berdasarkan teori di atas cairan pleura pada Ny W merupakan jenis eksudat, hal ini dikarenakan gejala klinis yang dialami oleh pasien merupakan respon dari peradangan pada pleura dan pada warna cairan pleura tampak merah tua pekat yang dapat mengidentifikasi adanya peradangan atau keganasan.

TB Pleural Effusion (TPE) merupakan salah satu penyakit yang paling sering menyebabkan pembentukan cairan eksudat secara global dengan tingkat laktat

dehidrogenase (LDH) dan kadar protein yang sangat tinggi (Antonangelo *et al*, 2019). Insidensi efusi pleura TB lebih didominasi oleh laki - laki dibandingkan dengan perempuan sedangkan, pada kasus efusi pleura TB pada perempuan sebagian besar terjadi pada rata - rata usia 37 tahun (gonzales et al., 2018; Abdugapparov et al., 2021). Cairan efusi pleura TB berupa eksudat yang disebabkan oleh penyakit akut sampai sub akut, serta bermanifestasi klinis seperti demam (75%), nyeri dada pleuritik (50-75%), batuk non produktif (70-75%), batuk berdarah (66,6%), keringat malam (50%), sesak nafas (50%), penurunan berat badan (25-85%), malaise, mudah lelah (Antonangelo *et al*, 2019; Shaw *et al*, 2019 ; Shaw *et al*, 2018). Lalu untuk pemeriksaan biokimia cairan pleura, peningkatan limfosit yang sangat tinggi, peningkatan

Adenosine Deaminase (ADA) dan LDH merupakan temuan yang paling umum terjadi pada efusi pleura TB (Verma et al., 2019) Tidak ditemukannya gejala TB seperti keringat malam, demam, dan penurunan berat badan, menandakan tidak terdapat infeksi dari kuman MTB pada Ny.W.

Malignant Pleural Effusion (MPE) menjadi penyebab terbanyak kedua dari efusi pleura eksudatif dengan insidensi 15% dari jumlah pasien dengan efusi pleura (Ferreiro et al., 2020). Mayoritas MPE disebabkan oleh penyakit metastasis, pada umumnya kanker paru pada pria dan kanker payudara pada wanita merupakan penyebab terjadinya MPE paling sering. Sedangkan, mesothelioma adalah jenis tumor pleura primer yang paling umum dan berhubungan dengan MPE pada lebih dari 90% kasus. Adanya sel maligna dalam cairan pleura menandakan adanya kanker yang menyebar luas

atau stadium lanjut dan dikaitkan dengan angka harapan hidup yang lebih rendah (Mongardon et al., 2019; Psallidas et al., 2016; Ferreiro et al, 2020). Sebagian besar efusi pleura maligna terjadi pada usia lebih dari 50 tahun (kalaajieh, 2001). Penelitian lain juga menyatakan insiden efusi pleura maligna tertinggi terjadi pada usia 60 - 79 tahun (Tian et al., 2021). Efusi pleura keganasan mempunyai manifestasi klinis seperti sesak nafas, hipertensi, chachexia, demam, batuk berdarah, batuk, nyeri dada non spesifik, penurunan berat badan, disfungsi hati, dan mudah lelah (Mendez-Mathey, 2017; Ceruti, 2018). Pada pemeriksaan fisik dapat ditemukan adanya obstruksi vena cava superior, pembengkakan jaringan lunak atau kelenjar getah bening benjolan pada payudara dan panggul (curiga keganasan primer). tanda klinis lain yang bisa

didapatkan adalah adanya pleural rub pada saat auskultasi (Dixit et al., 2017; Arora & Boster, 2022). Pada gambaran CT Scan diduga keganasan bila didapatkan penebalan pleura nodular, iregularitas pleura, penebalan pleura mediastinum, penebalan pleura sirkumferensial, dan ketebalan pleura lebih dari 10 mm. Sedangkan, pada pemeriksaan thoracentesis pleural efusi pleura dengan gambaran hemoragik atau serohemoragik dengan pH <7,3 dan gula <60 mg/dl cenderung mengarah pada keganasan (Dixit et al., 2017). Penemuan sel tumor pada cairan pleura melalui pemeriksaan biopsi, torakoskopi atau torakotomi merupakan indikasi absolut terjadinya efusi pleura sekunder akibat malignansi (Mendez-Mathey, 2017). Pasien mengalami hipertensi 170/100 mmHg, disfungsi hepar melalui peningkatan dari SGPT (59 U/L) dan Gamma GT (34 U/l), Sesak nafas, nyeri dada, dan batuk. Hasil pemeriksaan sitologi cairan pleura

menunjukkan adanya proses inflamasi kronis dan pada CT Scan non contrast tidak ditemukan adanya massa pada paru, disebabkan karena tidak menggunakan metode contrast.

Berdasarkan pada penelitian yang dilakukan oleh Ali dkk, didapatkan bahwa parapneumonia pleural effusion (PPE) merupakan penyebab utama (48,8%) dari terjadinya kasus efusi pleura eksudatif pada negara berkembang. Efusi parapneumonia dibagi menjadi sederhana dan komplikata. Efusi parapneumonia sederhana berhubungan dengan fase eksudatif. Istilah 'sederhana' digunakan untuk mendeskripsikan perjalanan klinis efusi tanpa adanya bukti aktivitas bakteri atau leukosit. Efusi parapneumonia komplikata berhubungan dengan tahap awal fibrinopurulent. Pada tahap ini terdapat invasi bakteri, dan sekat fibrin mulai terbentuk. Efusi

parapneumonia ‘Komplikata’ merujuk pada kebutuhan tindakan drainase atau bedah untuk tatalaksana efusi pleura. Parameter biokimia digunakan untuk mendefinisikan tahap ini dan sebagai indikasi tindakan drainase. Pada wanita sebagian besar kasus 7,1% terjadi pada usia 40 - 59 tahun dan 5,5% terjadi pada usia lebih dari 80 tahun. Gejala klinis parapneumonia yaitu sesak, batuk non produktif, nyeri dada pleuritik, demam subfebril, batuk berdarah, distensi abdomen, dan edema pedal. Pada hitung cell differential cairan pleura akan didapatkan peningkatan dari neutrofil yang sangat signifikan. Sedangkan, pada auskultasi dapat ditemukan adanya rales atau crackles pada daerah lesi. Karakteristik cairan pleura pada efusi parapneumonia sederhana yaitu pH > 7,30, peningkatan LDH, glukosa >60 mg/dl, neutrofil <10.000 mikro liter, Rasio glukosa pleura/serum glukosa > 0,5 dan pada efusi parapneumonia komplikata PH < 7,2

dan LDH > 1000 (Hasan, 2018; Tian et al., 2021; Mercer et al., 2019; Shebl & Paul, 2022).

Tabel 3. Penegakkan diagnosis pada pasien

Gejala Pasien			
<i>Pasien</i>	<i>Malig nant Pleura l Effusi on (MPE)</i>	<i>TB Pleural Effusion (TPE)</i>	<i>Parapneu monia Pleural effusion (PPE)</i>
usia 61 tahun	+	-	+
Sesak nafas	+	+	+
Nyeri dada	+	+	+
Batuk non produktif	+	+	+
<i>Keadaan Umum dan Tanda Vital</i>			
Hipertensi	+	-	-
Letargi	+/-	+/-	+/-
<i>Foto thorax</i>			
Efusi Eksudat Pleura masif Unilatera l	+	-	-
<i>Serum Darah</i>			
SGPT ↑	+	-	-

Gamma GT↑	+	-	-
protein total ↓	-	-	-
chlorida ↓	-	-	-
<i>Gambaran Cairan Pleura</i>			
Hemoragik	+	-	-

Pada kasus ini didapatkan bahwa Ny. W berusia dengan usia 61 tahun, penyebab utama efusi pleura masif hemoragik adalah keganasan, berdasarkan usia rata - rata terjadinya TPE (37 tahun pada wanita) ditambah dengan tidak ditemukannya gejala TB pada pasien (keringat malam, penurunan berat badan, demam malam hari) maka diagnosis TPE dapat disingkirkan dalam kasus ini. diagnosis PPE juga dapat disingkirkan dikarenakan pada PPE tidak ditemukan adanya hipertensi, tidak ditemukan adanya gangguan hati, dan warna cairan pleura pada PPE sebagian besar adalah hijau kekuningan dan agak purulen. Oleh

karena itu, kami mencurigai bahwa penyebab dari efusi pleura hemoragik ini dikarenakan oleh keganasan.

Penatalaksanaan efusi pleura dapat dilakukan dengan cara pengobatan kausal, torakosintesis, Water Sealed Drainage (WSD), dan pleurodesis. Pada kasus ini karena pasien mengalami efusi pleura maka dilakukan torakosentesis yaitu berupa evakuasi cairan pleura sebanyak 600 cc yang berguna sebagai terapi terapeutik dan diagnostik. Sebagai terapi terapeutik evakuasi ini bertujuan mengeluarkan sebanyak mungkin cairan patologis yang tertimbun dalam rongga pleura (sebaiknya tidak melebihi 1000-1500 cc pada setiap kali aspirasi untuk menghindari reekspansi edema pulmonum), sehingga diharapkan paru pada sisi yang sakit dapat mengembang lagi dengan baik, serta jantung dan mediastinum tidak

lagi terdesak ke sisi yang sehat, dan penderita dapat bernapas dengan lega kembali. Sebagai terapi diagnostik dilakukan dengan mengambil sedikit cairan pleura untuk dilihat secara fisik (warna cairan) dan untuk pemeriksaan sitologi.

Pada pasien sudah terpasang WSD yang mana WSD ini merupakan suatu sistem drainase yang menggunakan water seal untuk mengalirkan udara atau cairan dari cavum pleura. Adapun indikasi pemasangan WSD pada pasien ini adalah adanya efusi pleura yang massif. Apabila terbukti fokus infeksi terjadi melalui pemasangan kateter intrapleura maka dapat dipertimbangkan pleurodesis pada pasien dalam mengatasi rekurensi efusi pleura.

Disamping itu pasien juga diberikan terapi kausatif berupa pemberian oksigen nasal kanul 5 liter/menit untuk mengatasi keluhan sesaknya. Pasien juga mendapat terapi aminofilin 20 mg/kgBB/24 jam untuk

mengurangi sesaknya. Selain itu, untuk mengurangi peradangannya, diberikan dexamethasone 5 mg, serta pemberian ekspektoran syrup 100 ml untuk mengobati batuk pada pasien. Rencana monitoring pada pasien antara lain evaluasi hasil hitung jenis leukosit pada pasien, observasi keadaan umum dan tanda-tanda vital serta observasi karakteristik dan volume cairan setiap hari.

SIMPULAN DAN SARAN

Efusi pleura massif merupakan adanya akumulasi cairan abnormal pada cavum pleura yang memiliki jumlah besar, yakni di atas 50 % pada gambaran radiologis. Efusi pleura massif hemoragik dapat terjadi karena keganasan. Oleh karena itu dibutuhkan rencana diagnosis seperti sitologi sputum dan CT scan. Diagnosis banding efusi pleura massif hemoragik pada pasien ini dapat berupa efusi parapneumonia, TB, dan ca paru.

Tatalaksana pada pasien terutama torakosentesis dan pemasangan WSD.

Rencana monitoring pada pasien antara lain evaluasi hasil hitung jenis leukosit pada pasien, observasi keadaan umum dan tanda-tanda vital serta observasi karakteristik dan volume cairan setiap hari.

PERSANTUNAN

Penulis mengucapkan terimakasih kepada pihak-pihak yang telah membantu terselesaikannya case report ini. Semoga case report ini dapat bermanfaat bagi masyarakat.

DAFTAR PUSTAKA

Abdugapparov, F., Grigoryan, R., Parpieva, N., Massavirov, S., Riskiyev, A., Gadoev, J., Buziashvili, M., Tukvadze, N., Hovhannesyanyan, A., & Dadu, A. (2021). Diagnostic procedures, diagnoses, and treatment outcomes of patients with presumptive tuberculosis pleural effusion in uzbekistan. *International Journal of Environmental Research and Public Health*, 18(11). <https://doi.org/10.3390/ijerph18115769>

Ali, I., Amrou, R., & Ibrahim, M. (2021). Etiology of Pleural Effusion among Adults in Three University Hospitals in Beirut: A One-Year Retrospective Cross Sectional Analytical Study.

International Journal of Respiratory and Pulmonary Medicine, 8(1). <https://doi.org/10.23937/2378-3516/1410149>

Arora, R. D., & Boster, J. (2022). Malignant Pleural Effusion. In *StatPearls*. StatPearls Publishing.

Balci, A. & Aydin, S. Diagnostic Role of Complete Blood Count in Pleural Effusions. *Medicine Science*. (2021) ;10(2):539-44

Dixit, R., Agarwal, K. C., Gokhroo, A., Patil, C. B., Meena, M., Shah, N. S., & Arora, P. (2017). Diagnosis and management options in malignant pleural effusions. *Lung India : official organ of Indian Chest Society*, 34(2), 160–166. <https://doi.org/10.4103/0970-2113.201305>

Departemen Kesehatan RI. Profil Kesehatan Indonesia (2017). Jakarta

Garbuzenko, D. V., Arefyev, N. O. (2017). Hepatic hydrothorax: An update and review of the literature. *World Journal of Hepatology*. Vol. 9 (31) : 1197-1204

González, A., Fielli, M., Ceccato, A., & Luna, C. (2019). Score for Differentiating Pleural Tuberculosis from Malignant Effusion. *Medical Sciences*, 7(3), 36. <https://doi.org/10.3390/medsci7030036>

Hasan, H., Ambarwati, D. (2018). *Jurnal Respirasi*. Vol 4 (1) : 26-32

Jamaluddin, Kumar Rakesh, Mehdi MD, and Alam F. (2018). Study etiological and clinical profile of pleural effusion in a tertiary care hospital in Kosi region of Bihar. *Journal of Evidence based Medicine and Healthcare*. Vol.2. Issue 47: 8330-8334

- Jany, B., & Welte, T. (2019). Pleural effusion in adults - Etiology, diagnosis, and treatment. *Deutsches Arzteblatt International*, 116(21), 377–386. <https://doi.org/10.3238/arztebl.2019.0377>
- Kalaajieh W. K. (2018). Etiology of exudative pleural effusions in adults in North Lebanon. *Canadian respiratory journal*, 8(2), 93–97. <https://doi.org/10.1155/2001/652418>
- Krishna, R., & Rudrappa, M. (2021). Pleural Effusion. In *StatPearls*. StatPearls Publishing.
- Mendez-Mathey, V.E. Malignant Pleural Effusion of Renal Adenocarcinoma: Case Report. *Rev cuerpo med HNAA*. (2017); 10(3): 155-8
- Mongardon, N., Pinton-Gonnet, C., Szekely, B., Michel-Cherqui, M., Dreyfus, J. F., & Fischler, M. (2019). Assessment of chronic pain after thoracotomy: a 1-year prevalence study. *The Clinical journal of pain*, 27(8), 677–681. <https://doi.org/10.1097/AJP.0b013e31821981a3>
- Nail, Adessalam. (2015). Frequency, Etiology and Pattern of Pleural Effusion in Patients with Decompensated Liver Cirrhosis in a Highly Endemic Area for Tuberculosis: A Sudanese Retrospective Hospital-Based Study. *Aljouf University Medical Journal (AUMJ)*. Vol 2 (1) : 35-39
- Nam, T. K., Low, Qin Jian., Gew, Lai Teck. (2021). Recurrent Right Sided Pleural Effusion in a Cirrhotic Patient. *Annals of Clinical Case Reports*. Vol 6 : 1-2
- Nordjannah, Kartini, A., Darmawaty, E.R. Evaluation of Pleural Effusion Type Determination Based on Light's and Heffner's Criteria. *Indonesian Journal of Clinical Pathology and Medical Laboratory*. 2019; 26(1): 76-80
- Psallidas, I., Kalomenidis, I., Porcel, J. M., Robinson, B. W., & Stathopoulos, G. T. (2016). Malignant pleural effusion: From bench to bedside. *European Respiratory Review*, 25(140), 189–198. <https://doi.org/10.1183/16000617.0019-2016>
- Rubins, J. (2013). Pleural Efussion. Diakses pada tanggal 4 Agustus melalui <http://medicine.medscape.com/article/299959-overview>
- Sundaralingam, A., Bedawi, E.O., & Rahman. N.M. Diagnostics in Pleural Disease. *Diagnostics*. (2020). 10: e1046
- Surjanto, E., Sutanto, Y. S., & Aphridasari, J. (2014). Penyebab Efusi Pleura pada Pasien Rawat Inap di Rumah Sakit. 34(2)
- Shebl E, Paul M. Parapneumonic Pleural Effusions And Empyema Thoracis. 2022 Apr 25. In: *StatPearls [Internet]*. Treasure Island (FL): StatPearls Publishing; (2022) Jan-. PMID: 30485002.
- Tian, P., Qiu, R., Wang, M., Xu, S., Cao, L., Yang, P., & Li, W. (2021). Prevalence, Causes, and Health Care Burden of Pleural Effusions Among Hospitalized Adults in China. *JAMA network open*, 4(8), e2120306. <https://doi.org/10.1001/jamanetworkopen.2021.20306>
- Tobing E & Widirahardjo. (2018). Karakteristik penderita efusi pleura di RSUP H Adam Malik
- Uzan, G. & Iktimar. Pleural Effusion in End Stage Renal Failure Patients. *Medical Bulletin of Sisli Efral*

Hospital. (2019); 3(1): 54-7

Verma, A., Dagaonkar, R. S., Marshall, D., Abisheganaden, J., & Light, R. W. (2019). Differentiating malignant from tubercular pleural effusion by cancer ratio plus (cancer ratio: Pleural lymphocyte count). *Canadian Respiratory Journal*, 2016.<https://doi.org/10.1155/2016/7348239>

Woolnough, K., Pale, A., Bramal, Simon. (2020). Polycystic liver disease presenting with an exudative pleural effusion: a case report. *Journal of Medical Case Reports* : 2-7