

[Case Report]

WANITA 62 TAHUN DENGAN STROKE INFARK KARDIOEMBOLI DAN EDEMA SEREBRI

A 62 Years Old Woman with Cardioembolic Infarc Stroke and Cerebral Edema

Maharotullaili Nur Azizah¹, Erupsiana Fitri Indrihapsari²

¹Fakultas Kedokteran, Universitas Muhammadiyah Surakarta

²Departemen Ilmu Saraf, RS PKU Muhammadiyah Surakarta

Korespondensi: Maharotullaili Nur Azizah. Alamat email: azizahmaharotullaili@gmail.com

ABSTRAK

Stroke merupakan kondisi ditemukannya tanda-tanda klinis yang berkembang dengan cepat yaitu defisit neurologi fokal atau global yang terjadi dan semakin berat dalam 24 jam atau lebih serta mampu mengakibatkan kematian tanpa penyebab lain yang jelas selain vaskular. Stroke infark merupakan penyebab kematian terbesar kedua karena hilangnya fungsi neurologis mendadak akibat gangguan fokal atau global pada aliran darah otak. Edema serebri adalah pembengkakan otak yang terjadi secara fokal atau difus karena akumulasi cairan dalam ruang intraseluler atau ekstraseluler otak yang meningkatkan tekanan kranial sehingga mendesak otak dan mengakibatkan fungsi yang tidak sesuai. Kami melaporkan pasien dengan stroke infark kardioemboli dan edema serebri dibuktikan dengan riwayat stroke, hipertensi, diabetes mellitus, pemeriksaan fisik berupa penurunan kesadaran, lateralisasi ke kiri, reflek babinski positif pada kedua kaki, paresis nervus VII dekstra, nervus IX sinistra, dan nervus XII sinistra, serta pemeriksaan penunjang yang menunjukkan gula darah sewaktu yang meningkat dan CT-scan tampak infark lobus occipital sinistra dan capsula interna dextra serta atrofi cerebri.

Kata Kunci: Stroke, Stroke Infark, Stroke Infark Kardioemboli, Edema Serebri

ABSTRACT

Stroke is a condition where there are clinical signs that grow faster called focal or global neurologic deficit which happened and be worse in 24 hours or more, also can cause sudden death without another exact vascular problem. Infarc stroke is a disease which be the second most happen cause of death because of sudden loss neurologic focal function that happen because of focal or global bloodstream disorder. Cerebral edema is a swelling brain condition that happens focally or diffusely due to fluid accumulation in the intracellular or extracellular space of the brain that increases cranial pressure so that can urge the brain and making an inappropriate function. We report a patient with cardioembolic infarc stroke and cerebral edema with proofs such as a history of stroke, hypertension, diabetes mellitus, physical examination that shows loss of consciousness lateralization to the left, positive status for babinski reflex on both legs, paresis nervus VII dekstra, nervus IX sinistra, and nervus XII sinistra, also supporting examinations that shows increased blood sugar and CT-scans show infarct on the occipital sinistra lobe and dextra internal capsula and cerebral atropy.

Keywords: Stroke, Infarc Stroke, Cardiembolic Infarc Stroke, Cerebral Edema

PENDAHULUAN

Stroke merupakan kondisi ditemukannya tanda-tanda klinis yang

berkembang dengan cepat yaitu defisit neurologi fokal atau global yang terjadi dan semakin berat dalam 24 jam atau

lebih serta mampu mengakibatkan kematian tanpa penyebab lain yang jelas selain vaskular (WHO, 2012). Stroke terdiri dari stroke infark dan stroke hemoragik (Unnithan *et al.*, 2022). Stroke infark merupakan stroke yang paling sering terjadi yaitu kondisi hilangnya fungsi neurologis secara mendadak akibat gangguan fokal maupun global pada aliran darah otak seperti disebabkan oleh aterosklerosis, oklusi pembuluh darah serebri dan kardioemboli jantung (Kamel & Healey, 2022). Pada tahun 2012, WHO mencatat bahwa stroke menjadi penyebab kematian nomor satu di Indonesia dengan jumlah 328,5 ribu orang dan menjadi angka kematian tertinggi di Asia (Setyopranoto *et al.*, 2019).

Stroke infark terdiri dari stroke infark tromboemboli yaitu stroke karena adanya penyumbatan lumen pembuluh darah otak oleh thrombus yang makin lama makin menebal sehingga mengganggu aliran darah yang bisa menyebabkan iskemia dan stroke infark kardioemboli yaitu stroke karena emboli

dari lesi ateromatus pada pembuluh darah yang lebih distal yang nantinya gumpalan-gumpalan kecil tersebut bisa lepas dari thrombus yang lebih besar dan terbawa ke lokasi lain dalam peredaran darah dan akan menyumbat jika mencapai arteri yang terlalu sempit sehingga mengakibatkan iskemia. Stroke infark kardioemboli lebih berbahaya dan lebih rentan mengalami rekurensi di awal atau akhir waktu. Stroke infark kardioemboli dapat terjadi karena gangguan spesifik pada jantung seperti fibrilasi atrium, trombus ventrikel kiri, vegetasi pada katup, tumor jantung, dan emboli paradoks. Namun demikian, masih bisa dilakukan pencegahan terjadinya stroke infark kardioemboli (Pillai *et al.*, 2022).

Edema serebri adalah pembengkakan pada otak yang bisa terjadi secara fokal atau difus (Cook *et al.*, 2020). Pembengkakan terjadi karena terkumpulnya cairan di dalam ruang intraseluler atau ekstraseluler dari otak yang meningkatkan tekanan kranial

sehingga terjadi pendesakan otak dan mengakibatkan perubahan fungsi (Jain, 2021). Edema serebri sering dihubungkan dengan tekanan intrakranial yang berhubungan dengan doktrin *Monro-Kellie* dan prinsip-prinsip autoregulasi (Jha *et al.*, 2021). Doktrin *Monro-Kellie* mengungkapkan bahwa ruang pada rongga tengkorak selalu tetap dalam volume dan selalu tetap dalam proporsi yaitu brain matter sekitar 1400 mL, darah sekitar 150 mL, dan cairan serebrospinal sekitar 150 mL. Edema serebri terjadi akibat berbagai sebab seperti vasogenik, osmotik, seluler, dan interstisial (Nehring *et al.*, 2022).

KASUS

Seorang wanita berusia 62 tahun datang ke Instalasi Gawat Darurat (IGD) pada 28 Juli 2022 dengan penurunan kesadaran dan ekstremitas kanan lebih aktif. Disangkal adanya mual dan muntah, penyakit dan keluhan yang sama dalam keluarga, kebiasaan merokok, serta konsumsi alkohol. Pasien memiliki riwayat hipertensi,

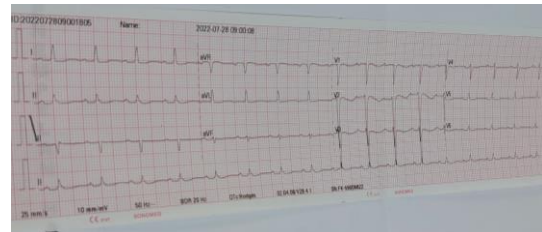
diabetes mellitus, dan stroke sebelumnya.

Pemeriksaan fisik didapatkan hasil yaitu keadaan umum lemah dengan *Glassgow Comma Scale* (GCS) 7 atau *sopor*. Tekanan darah (TD) pasien 111/64 mmHg, nadi (N) 102 kali per menit, *respiratory rate* (RR) 14 kali per menit, saturasi oksigen (SpO₂) 97%, dan suhu (S) 36.6°C, diameter pupil 3 mm dan isokor, reflek cahaya positif pada kedua mata, gerak dan kekuatan lateralisasi ke kiri, reflek fisiologis keempat anggota gerak positif satu, reflek babinski positif untuk kedua kaki, tidak didapatkan klonus pada kedua kaki, setelah pasien sadar terdapat nervus kranialis paresis nervus VII dekstra, nervus IX sinistra, dan nervus XII sinistra.

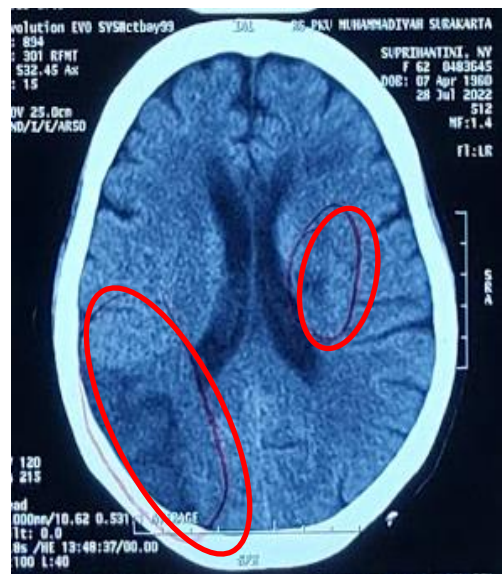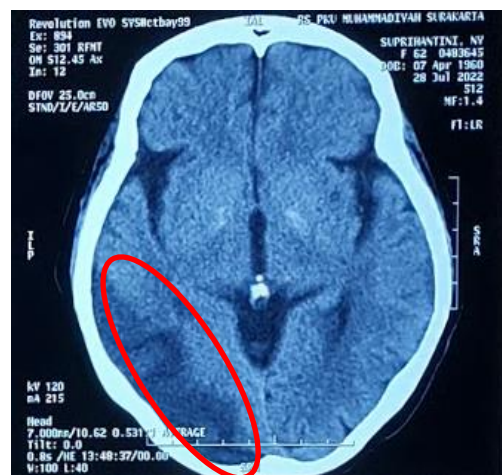Pemeriksaan penunjang darah rutin dan kimia darah pada 27 Juli 2022 menunjukkan leukositosis (12.61), eritrositosis (5.43), anemia (eritrosit 11.5, MCV 69.1, MCH 21.2, MCHC 30.7), neutrofilia (78.7), limfopenia

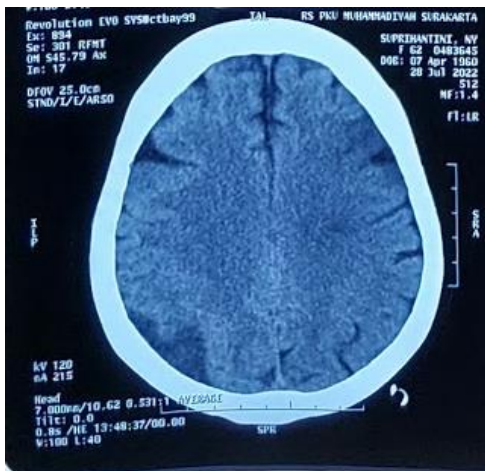(14.8), hiperglikemia (183), peningkatan SGOT (31), hiponatremia (131), dan hipokalemia (2.67). EKG irama sinus takikardia *heart rate* 102 kali per menit. Pemeriksaan CT-scan kepala kesan infark lobus occipital sinistra dan capsula interna dextra serta atrofi cerebri. Hari kedua observasi, keadaan umum masih sama yaitu lemah dengan TD 135/85 mmHg; N 90; S 36,4°C; R 20x/menit; SpO₂ 97%, GDS 205, terpasang *nasogastric tube* (NGT) dan *dower catheter* (DC). Hari ketiga observasi, keluhan masih lemas, TD 114/70 mmHg; N 86; S 36,4°C; RR 20x/menit; SpO₂ 98%, GDS 250. Hari keempat observasi, keadaan pasien lemas, TD 145/81 mmHg; N 104; S 36,7°C; RR 20x/menit; SpO₂ 98%, GDS 250. Hari kelima observasi, kondisi pasien lemas, melena, TD 131/79 mmHg; N 117; S 36,9°C; RR 20x/menit; SpO₂ 98%; GDS 251. Hari keenam observasi, kondisi pasien banyak tidur, TD 125/69 mmHg; N 108; S 36,0°C; RR 20, SpO₂ 96%, GDS

179. Hari ketujuh observasi, pasien sudah berkomunikasi dengan berbisik, TD 125/69 mmHg; N 108; S 36,0°C; RR 20x/menit; SpO₂ 96%; GDS 179.



Gambar 1. EKG





Gambar 2, 3, 4. CT-scan kepala potongan aksial

Berdasarkan gejala, pemeriksaan fisik dan penunjang pasien didiagnosis dengan stroke infark kardioemboli, edema serebri, anemia, hiperglikemia, hiponatremia, dan hipokalemia.

Pasien mendapat terapi inf. RL 20 tpm, inj. Mecobalamin 1 amp/12j, inj. Citicolin 500 mg/12j, inj. Omeprazole 40 mg/12j, inj. Furosemid 1 amp/24j, inj. Manitol 125 cc/6j *tapp off*, inj. Adona 1 amp/drip RL, aspilet 1x1 pagi hari, gliquidone sore hari, trimetazidine 2x1, kapsul garam 2x1 selama 3 hari galvus 50 mg 1x1 pagi hari yang kemudian dihentikan saat terjadi melena akibat ulkus lambung.

DISKUSI

Pasien didiagnosis dengan stroke infark kardioemboli karena ditemukan infark lobus occipital sinistra dan capsula interna dextra serta atropi cerebri pada hasil CT-scan kepala dan irama jantung sinus takikardia pada EKG, edema serebri, anemia, hiperglikemia, hiponatremia, dan hipokalemia dari pemeriksaan penunjang darah rutin dan kimia darah.

Pada observasi dari hari pertama sampai hari ketujuh didapatkan terjadinya fluktuasi tekanan darah dengan rata-rata tekanan darah yang masih berdekatan dan setelah tujuh hari terapi berakhir stabil pada dua hari terakhir yaitu 125/69 mmHg. Gula darah sewaktu juga mengalami fluktuasi dan setelah terapi mengalami kestabilan pada nilai 179.

Pasien melaporkan adanya melena pada hari kelima observasi yang bisa berasal dari pemberian aspilet saat terapi atau karena terjadi stress *ulcer* sehingga aspilet dihentikan pada hari

kelima.

SIMPULAN

Kasus ini didiagnosis dengan stroke infark kardioemboli dan edema serebri berdasar anamnesis, pemeriksaan fisik, dan pemeriksaan penunjang, sehingga diagnosis yang cepat dan tepat, serta tindakan terapi yang sesuai dapat menurunkan angka mortalitas.

Diperlukan pemeriksaan tambahan *holter* untuk melacak lebih lanjut terkait kemungkinan adanya paroksismal atrial fibrilasi.

DAFTAR PUSTAKA

- Cook AM *et al.* (2020). Guidelines for the Acute Treatment of Cerebral Edema in Neurocritical Care Patients. *Neurocrit Care*; 32:647-666.
- Jain KK (2021). Cerebral Edema. *MedLink Neurology*. [Cerebral edema | MedLink Neurology](#)
- Jha RM *et al.* (2021). Emerging therapeutic targets for cerebral edema. *Expert Opinion on Therapeutic Targets*; 25(11):917-938.
- Kamel H and Healey JS (2017). Cardioembolic Stroke. *Circulation Research*; 514-526.
- Nehring SM, Tadi P, Tenny S (2022). Cerebral Edema. Tampa; StatPearls Publishing.
- Pillai AA, Tadi P, Kanmanthareddy A (2022). Cardioembolic Stroke. Tampa; StatPearls Publishing.
- Setyopranoto I, Bayuangga HF, Panggabean AS, Alifaningdyah S, Lazuardi L, Dewi FST, Malueka RG (2019). *Research Article* Prevalence of Stroke and Associated Risk Factors in Sleman District of Yogyakarta Special Region, Indonesia. *Hindawi Stroke Research and Treatment*; 2019: 1-8.
- Unnithan AKA, M Das J, Metha P (2022). Hemorrhagic Stroke. Tampa; StatPearls Publishing.
- WHO (2012). Guidelines for Management of Stroke. Ulaanbaatar; WHO.