

[Case Report ]

## WANITA BERUSIA 51 TAHUN DENGAN STRUMA NODUL TYROID, DENGAN TINDAKAN OPERASI TIROIDEKTOMI

51 year old woman with goiter thyroid nodule. namely the thyroidectomy method

Oktamia Nursanty<sup>1</sup>

<sup>1</sup>Pendidikan Profesi, Fakultas Kedokteran, Universitas Muhammadiyah Surakarta

Korespondensi: Oktamia Nursanty Alamat email:

Oktamianursanty03@gmail.com

### ABSTRAK

**Larat belakang :** Struma atau biasa disebut dengan goiter merupakan suatu pembesaran dari kelenjar tiroid yang diakibatkan oleh kelainan kelenjar tiroid berupa gangguan fungsi atau gangguan dari susunan kelenjar dan morfologinya. Di seluruh dunia penyebab struma diperkirakan dipengaruhi sebanyak 200 juta dari 800 juta orang yang memiliki kekurangan dalam konsumsi yodium. Manifestasi klinis penderita struma ini sebagian kecil megeluh adanya penekanan pada esofagus (disfagia) atau trakhea (sesak nafas). **Tujuan:** Menambah pengetahuan mengenai kasus struma dalam berbagai kasus beserta tatalaksananya. **Ultrasound** adalah pendekatan radiologi awal yang paling umum digunakan untuk mendeteksi dan mengkarakterisasi tiroid nodusa non toksik RSUP Surakarta. **Laporan kasus:** saya melaporkan kasus struma seorang Wanita berusia 51 tahun dengan struma nodul tyroid, Berdasarkan anamnesis, pemeriksaan fisik, pemeriksaan penunjang, diagnosis pada pasien ini adalah struma nodul tyroid. Pasien selanjutnya menjalani rawat inap di ruang perawatan untuk terapi rawat inap raber Sp.PD, Operasi menunggu persetujuan Sp.PD pembesaran tiroid umumnya disebut struma. **Metode:** tindakan operasi yaitu metode tiroidektomi. **Kesimpulan:**Diagnosis struma nodusa non-toksik dapat ditegakkan berdasarkan anamnesis, pemeriksaan fisik, pemeriksaa penunjang laboratorium, serta radiologi berupa USG.

**Kata kunci:** Tiroidektomi, Struma Nodul tyroid, Goiter

### ABSTRACT

**background :** Goiter or commonly known as goiter is an enlargement of the thyroid gland caused by abnormalities of the thyroid gland in the form of impaired function or disturbance of the composition of the gland and its morphology. Worldwide the cause of gout is estimated to be affected by as many as 200 million out of 800 million people who have deficiencies in iodine consumption. Most of the clinical manifestations of gout sufferers complain of pressure on the esophagus (dysphagia) or trachea (shortness of breath). **Purpose:** Increase knowledge about gout cases in various cases and their management. **Ultrasound** is the most commonly used initial radiological approach to detect and characterize non-toxic thyroid nodules in Surakarta Hospital. **Case report:** I report a case of goiter in a 51 year old woman with goiter thyroid nodule. Based on the history, physical examination, supporting examinations, the diagnosis in this patient is goiter thyroid nodule. The patient then underwent hospitalization in the treatment room for inpatient therapy for Raber Sp.PD. The operation awaiting approval from Sp.PD for thyroid enlargement is generally called struma. **Method:** surgery, namely the thyroidectomy method. **Conclusion:** The diagnosis of non-toxic goiter can be made based on anamnesis, physical examination, laboratory investigations, and radiology in the form of ultrasound.

**Keywords:** Thiroidectomy, Struma Nodul tyroid, Goiter

## PENDAHULUAN

Struma atau biasa yang disebut dengan goiter merupakan suatu pembesaran dari kelenjar tiroid yang diakibatkan oleh kelainan kelenjar tiroid berupa gangguan fungsi atau gangguan dari susunan kelenjar dan morfologinya dimana gangguan tersebut menginduksi sel dari kelenjar tiroid untuk melakukan pembelahan sel yang terus menerus sehingga bentuk dari kompensasinya ialah terjadinya peningkatan volume (hipertrofi dan hiperplasi) dari kelenjar tiroid (Fadilah,2021)

Di seluruh dunia, penyebab paling umum dari struma adalah kekurangan yodium. Struma diperkirakan bahwa mempengaruhi sebanyak 200 juta dari 800 juta orang yang memiliki kekurangan dalam konsumsi yodium. Untuk kasus hipotiroid di Indonesia dari hasil pemeriksaan TSH pada Riskesdas 2016 didapatkan 12,8% laki-laki dan 14,7% perempuan memiliki kadar TSH rendah yang menunjukkan kecurigaan adanya hipertiroid. Namun menurut hasil

Riskesdas 2016, hanya terdapat 0,4% penduduk Indonesia yang berusia 15 tahun atau lebih yang berdasarkan wawancara mengakui terdiagnosis hipertiroid. Meskipun secara presentase kecil, namun secara kuantitas cukup besar (Kemenkes,2016)

## LAPORAN KASUS

Seorang Wanita datang ke poli bedah RSUP Surakarta dengan keluhan benjolan pada leher kanan. Pasien berkata benjolan tersebut awalnya muncul dengan ukuran sebesar bola bekel pada 4 tahun yang lalu, namun lama-kelamaan membesar dalam setahun ini dengan ukuran kurang lebih sebesar kepala tangan orang dewasa. Pasien mengatakan bahwa awalnya benjolan tersebut tidak mengganggu, namun saat benjolan itu membesar itu sangat mengganggu kehidupan sehari-hari seperti sulit untuk menelan dan rasa tidak nyaman saat akan tiduran bila berbicara atau menelan terasa benjolan tertarik. Riwayat keluarga menderita penyakit serupa ibu pasien 20 tahun yang lalu.

Hasil pemeriksaan vital sign didapatkan Tekanan Darah: 156/83 mmHg, Nadi: 88x/ menit, Pernafasan: 20x/ menit, Suhu: 37,2 C. Pemeriksaan fisik pada mata pasien menunjukkan sklera putih, konjungtiva tidak anemis, pupil bulat isokor. Pada pemeriksaan inspeksi leher terlihat masa unilateral di daerah leher, saat dilakukan palpasi teraba masa solid, dan tidak ada nyeri. Pemeriksaan inspeksi pada thorax terlihat dinding dada normal, perkusi paru sonor dan jantung redup, pada pemeriksaan palpasi didapatkan gerakan dinding dada antara kanan dan kiri sama, pada auskultasi didapatkan suara nafas dan suara jantung normal. Pemeriksaan abdomen dalam batas normal. Pada pemeriksaan ekstremitas atas dan bawah dalam batas normal.

Pada pemeriksaan imuno-serologi pada tanggal 20 April 2022 didapatkan hasil free T4 121,49 pmol/l. Pada tanggal 20 April 2022 dilakukan pemeriksaan USG didapatkan gambaran struma nodosa thyroid kanan, nodul solid thyroid kiri (uk  $\pm$  0,40 cm x 10 cm x 4 cm). Pada tanggal 3 April 2022

dilakukan pemeriksaan laboratorium didapatkan hasil hemoglobin 11,4, leukosit 13.180 , trombosit 542.000, GDS 150, HBsAg (-), HIV (-), Antigen SARS COV 2(-), dan pada foto thorax didapatkan gambaran kardomegali orakan vaskuler kasar, diaphragma, dan sinus normal.

Berdasarkan anamnesis, pemeriksaan fisik, pemeriksaan penunjang, diagnosis pada pasien ini adalah struma nodul tyroid. Pasien selanjutnya menjalani rawat inap di ruang perawatan untuk terapi rawat inap raber Sp.PD, Operasi menunggu persetujuan dokter Sp.PD

## HASIL DAN PEMBAHASAN

### A. Definisi Struma

Kelainan glandula thyroidea dapat berupa gangguan fungsi, seperti tirotoksikosis, atau perubahan susunan kelenjar dan morfologinya, seperti penyakit noduler. Berdasarkan patologinya, pembesaran tiroid umumnya disebut struma. (Sigit,2018)

### B. Klasifikasi Struma

Morfologi dari pembesaran kelenjar tiroid ada berbagai macam. Struma difus

adalah pembesaran yang merata dengan konsistensi lunak pada seluruh kelenjar tiroid. Struma nodosa adalah jika pembesaran tiroid terjadi akibat nodul, apabila nodulnya satu maka disebut uninodosa, apabila lebih dari satu, baik terletak pada satu atau kedua sisi lobus, maka disebut multinodosa. Struma dibagi menjadi dua meliputi:

1. Struma Toksik yaitu struma yang menimbulkan gejala klinis pada tubuh. Berdasarkan bentuknya dapat dibagi menjadi:

a. Diffusa : jika pembesaran kelenjar tiroid meliputi seluruh lobus, seperti yang ditemukan pada *Grave's disease*. Penyakit ini juga biasa disebut Basedow. Trias Basedow meliputi pembesaran kelenjar tiroid difus, hipertiroidi dan eksoftalmus. Grave's Disease merupakan suatu penyakit yang disebabkan oleh kelainan system imun dalam tubuh, di mana terdapat suatu zat yang disebut sebagai *Thyroid Receptor*

*Antibodies*. Zat ini menempati reseptor TSH di sel-sel tiroid dan menstimulasinya secara berlebihan, sehingga TSH tidak dapat menempati reseptornya dan kadar hormone tiroid dalam tubuh menjadi meningkat. (Fadilah,2021)

b. Nodosa : jika pembesaran kelenjar tiroid hanya mengenai salah satu lobus disertai dengan tanda-tanda hipertiroid, seperti yang ditemukan pada *Plummer disease*. Penyakit ini diawali dengan timbulnya pembesaran noduler pada kelenjar tiroid yang tidak menimbulkan gejala-gejala toksisitas, namun jika tidak segera diobati, dalam 15-20 tahun dapat menimbulkan hipertiroid. Faktor-faktor yang mempengaruhi perubahan dari nont oksik menjadi toksik antara lain adalah nodul tersebut berubah menjadi otonom sendiri (berhubungan dengan penyakit autoimun), pemberian

hormon tiroid dari luar, pemberian yodium radioaktif sebagai pengobatan .

2. Struma Non Toksik yaitu truma yang tidak menimbulkan gejala klinis pada tubuh. Berdasarkan perubahan bentuknya dapat dibagi menjadi:

- a. Diffusa : seperti yang ditemukan pada endemik goiter. Struma endemik adalah penyakit yang ditandai dengan pembesaran kelenjar tiroid yang terjadi pada suatu populasi, dan diperkirakan berhubungan dengan defisiensi diet dalam harian. Epidemiologi Endemik goiter diperkirakan terdapat kurang lebih 5% pada populasi anak sekolah dasar/preadolescent (6-12 tahun), seperti terbukti dari beberapa penelitian. Goiter endemik terjadi karena defisiensi yodium dalam diet. Kejadian goiter endemik sering terjadi di daerah pegunungan, seperti di himalaya, alpens, daerah dengan

ketersediaan yodium alam dan cakupan pemberian yodium tambahan belum terlaksana dengan baik. Umumnya, mekanisme terjadinya goiter disebabkan oleh adanya defisiensi intake iodine oleh tubuh. Selain itu, goiter juga dapat disebabkan oleh kelainan sintesis hormon tiroid kongenital ataupun goitrogen (agen penyebab goiter seperti intake kalsium berlebihan maupun sayuran famili *Brassica*). Kurangnya iodine menyebabkan kurangnya hormon tiroid yang dapat disintesis. Hal ini akan memicu peningkatan pelepasan TSH (*thyroid-stimulating hormone*) ke dalam darah sebagai efek kompensatoriknya. Efek tersebut menyebabkan terjadinya hipertrofi dan hiperplasi dari sel folikuler tiroid, sehingga terjadi pembesaran tiroid secara makroskopik. Pembesaran ini dapat menormalkan kerja tubuh,

oleh karena pada efek kompensatorik tersebut kebutuhan hormon tiroid terpenuhi. Akan tetapi, pada beberapa kasus, seperti defisiensi iodin endemik, pembesaran ini tidak akan dapat mengompensasi penyakit yang ada. Kondisi itulah yang dikenal dengan goiter hipotiroid. Derajat pembesaran tiroid mengikuti level dan durasi defisiensi hormon tiroid yang terjadi pada seseorang.

- b. Nodusa : pembesaran kelenjar tiroid yang secara klinik teraba nodul satu atau lebih tanpa disertai tanda-tanda hipertiroidisme. Istilah struma nodosa menunjukkan adanya suatu proses, baik fisiologis maupun patologis yang menyebabkan pembesaran asimetris dari kelenjar tiroid. Karena tidak disertai tanda-tanda toksisitas pada tubuh, maka pembesaran asimetris ini disebut sebagai struma nodosa nontoksik (SNNT).

Kelainan ini sangat sering dijumpai sehari-hari, dan harus diwaspadai tanda-tanda keganasan yang mungkin ada. SNNT dapat juga disebut sebagai goiter sporadis. Jika goiter endemis terjadi 10% populasi di daerah dengan defisiensi yodium, maka goiter sporadis terjadi pada seseorang yang tidak tinggal di daerah endemik beryodium rendah. Penyebabnya sampai sekarang belum diketahui dengan jelas, bisa terdapat gangguan enzim yang penting dalam sintesis hormon tiroid atau konsumsi obat-obatan yang mengandung litium, propiltiourasil, fenilbutazone, atau aminoglutatimid. (Sudoyo,2014)

### **C. Etiologi Struma**

Pembesaran kelenjar tiroid dapat disebabkan oleh:

1. Hiperplasia dan Hipertrofi dimana setiap organ apabila dipicu untuk bekerja akan mengalami kompensasi dengan cara memperbesar dan

memperbanyak jumlah selnya. Demikian juga dengan kelenjar tiroid pada saat pertumbuhan akan dipacu untuk bekerja memproduksi hormon tiroksin sehingga lama kelamaan akan membesar, misalnya saat pubertas dan kehamilan.

2. Inflamasi atau infeksi dimana terjadi pada Proses peradangan pada kelenjar tiroid seperti pada tiroiditis akut, tiroiditis subakut (de Quervain) dan tiroiditis kronis (Hashimoto).
3. Neoplasma Jinak dan ganas.(Docimo,2020)

#### **D. Patofisiologi Struma**

Gangguan pada jalur TRH-TSH hormon tiroid menyebabkan perubahan dalam struktur dan fungsi kelenjar tiroid. Rangsangan TSH reseptor tiroid oleh TS, TSH-Reseptor antibodi atau TSH reseptor agonis, seperti chorionic gonadotropin akan menyebabkan struma difusa. Jika suatu kelompok kecil sel tiroid, sel inflamasi, atau sel maligna metastase ke kelenjar tiroid akan menyebabkan struma nodosa.

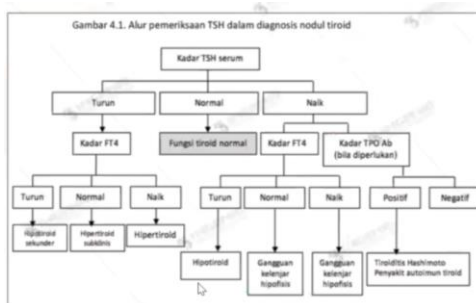
Defisiensi dalam sintesis hormon

tiroid akan menyebabkan peningkatan produksi TSH. Peningkatan TSH menyebabkan peningkatan jumlah dan hiperplasi sel kelenjar tiroid untuk menormalisir level hormon tiroid. Jika proses ini terus menerus, akan terbentuk struma.

Iodium merupakan bahan utama yang dibutuhkan tubuh untuk pembentukan hormon tiroid. Bahan yang mengandung sodium diserap usus masuk ke dalam sirkulasi darah dan ditangkap paling banyak oleh kelenjar tiroid. Dalam kelenjar, iodium dioksidasi menjadi bentuk yang aktif yang distimuler oleh TSH (Tiroid Stimulating Hormon) kemudian disatukan menjadi molekul tiroksin yang terjadi pada fase selkoloid. Senyawa yang terbentuk dalam molekul diiodotironin membentuk tiroksin (T<sub>4</sub>) dan molekul ioditironin (T<sub>3</sub>). Tiroksin (T<sub>4</sub>) menunjukkan pengaturan umpanbalik negatif dari sekresi TSH dan bekerja langsung pada tirotropihypofisis. Beberapa obat dan keadaan dapat mempengaruhi sintesis, pelepasan dan metabolisme tiroid sekaligus menghambat sintesis tiroksin (T<sub>4</sub>)

dan melalui rangsangan umpan balik negatif meningkatkan pelepasan TSH oleh kelenjar hipofisis. Keadaan ini menyebabkan pembesaran kelenjar tiroid.

Struma mungkin bisa diakibatkan oleh sejumlah reseptor agonis TSH. Yang termasuk stimulator reseptor TSH adalah reseptor antibodi TSH, kelenjar hipofisis yang resisten terhadap hormon tiroid, adenoma di hipotalamus atau di kelenjar hipofisis, dan tumor yang memproduksi human chorionic gonadotropin .(Sigit,2018)



Tabel 1. Alur pemeriksaan TSH dalam diagnosis nodul tiroid

Beberapa obat dan keadaan yang dapat mempengaruhi sintesis, pelepasan dan metabolisme tiroid sekaligus menghambat sintesis tiroksin dan melalui rangsangan umpan balik negatif pelepasan TSH oleh kelenjar hipofisis.

Beberapa kelainan yang dapat terjadi

meliputi: gangguan transport iodin, kekurangan peroksidase dengan gangguan oksidasi iodida jadi iodin dalam triglobulin, gangguan pembentukan tiroksin menjadi triiodotironin dan tetraiodotironin, tidak adanya atau defisiensi iodotirosin sehingga iodin tidak tersimpan dalam kelenjar, dan produksi berlebihan iodoprotiroid kemudian dapat melibatkan gangguan sintesis tiroglobulin.

Pada semua sindrom-sindrom ini, gangguan produksi hormon tiroid diperkirakan berakibat timbulnya pelepasan TSH dan pembentukan goiter. (Docimo,2020)

### E. Gejala Struma

Struma menimbulkan gejala klinis dikarenakan oleh perubahan kadar hormon tiroid di dalam darah. Kelenjar tiroid dapat menghasilkan hormon tiroid dalam kadar berlebih (hipertiroid) maupun dalam kadar kurang (hipotiroid).

Beberapa gejala yang timbul pada hipertiroid adalah peningkatan nafsu makan dan penurunan berat badan, tidak tahan panas dan hiperhidrosis, palpitasi (sistolik



yang tinggi dan diastolik yang rendah sehingga menghasilkan tekanan nadi yang tinggi (*pulsus celer*) dan dalam jangka panjang dapat menjadi fibrilasi atrium), tremor, hiperperistaltik, infertilitas dan amenorrhoea pada wanita dan atrofi testis pada pria, serta exophthalmus. Sedangkan gejala hipotiroid meliputi nafsu makan menurun dan berat badan bertambah, tidak tahan dingin, bradikardi (tekanan sistolik rendah dan nadi lemah), serta gerak tubuh menjadi lambat dan edema pada wajah, kelopak mata dan tungkai. (Docimo,2020)

#### F. Diagnosis Struma

Diagnosis struma ditegakkan melalui anamnesis, pemeriksaan fisik, pemeriksaan penunjang, dan tindakan pembedahan.

1. Pada anamnesis, keluhan utama yang diutarakan oleh pasien bisa berupa benjolan di leher yang sudah berlangsung lama, maupun gejala-gejala hipertiroid atau hipotiroidnya. Jika pasien mengeluhkan adanya benjolan di leher, maka harus digali lebih jauh apakah pembesaran terjadi

sangat progresif atau lambat, disertai dengan gangguan menelan, gangguan bernafas dan perubahan suara. Setelah itu baru ditanyakan ada tidaknya gejala-gejala hiper dan hipofungsi dari kelenjer tiroid.

Perlu juga ditanyakan tempat tinggal pasien dan asupan garamnya untuk mengetahui apakah ada kecenderungan ke arah struma endemik. Sebaliknya jika pasien datang dengan keluhan ke arah gejala-gejala hiper maupun hipofungsi dari tiroid, harus digali lebih jauh ke arah hiper atau hipo dan ada tidaknya benjolan di leher.

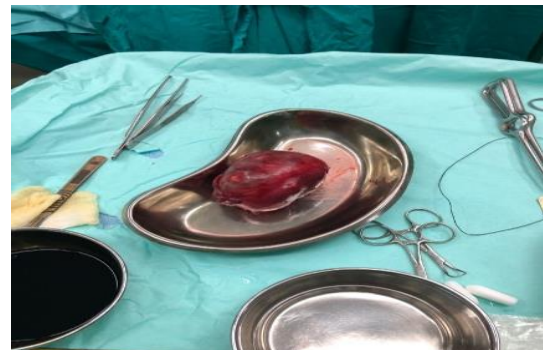
2. Pada pemeriksaan fisik status lokalis pada regio coli anterior, yang paling pertama dilakukan adalah inspeksi, dilihat apakah pembesaran simetris atau tidak, timbul tanda-tanda gangguan pernapasan atau tidak, ikut bergerak saat menelan atau tidak.

Pada palpasi sangat penting untuk menentukan apakah benjolan tersebut benar adalah kelenjar tiroid atau

kelenjar getah bening. Perbedaannya terasa pada saat pasien diminta untuk menelan. Jika benar pembesaran tiroid maka benjolan akan ikut bergerak saat menelan, sementara jika tidak ikut bergerak maka harus dipikirkan kemungkinan pembesaran kelenjar getah bening leher. Pembesaran yang teraba harus dideskripsikan lokasi (lobus kanan, lobus kiri, ismus), ukuran (dalam sentimeter, diameter panjang), jumlah nodul (uninodusa, atau multinodusa), konsistensinya (kistik, lunak, kenyal, keras), nyeri, mobilitas (ada atau tidaknya perlekatan terhadap trakhea, muskulus sternokleidomastoideus), kelenjar getah bening di sekitar tiroid (ada pembesaran atau tidak).

Epidemiologi struma bervariasi sesuai usia. Kelompok usia anak dan populasi lansia lebih berisiko. Studi menunjukkan bahwa lebih dari separuh kasus terjadi pada kelompok usia anak. Sekitar 19% berusia di bawah 5 tahun dan 12% di atas 60 tahun.

.(Sorensen,2018)



Gambar 2. Struma nodusa toksik yang diperoleh dari prosedur tiroidektomi

#### **SIMPULAN DAN SARAN**

Struma atau biasa yang disebut dengan goiter merupakan suatu pembesaran dari kelenjar tiroid, penyebab paling umum dari struma adalah kekurangan yodium. Diagnosis struma nodusa non-toksik dapat ditegakkan berdasarkan anamnesis, pemeriksaan fisik, pemeriksa penunjang laboratorium, serta radiologi berupa USG. Tindakan utama penanganan kasus struma Nodusa Toksik pada kasus ini adalah operasi menggunakan metode tiroidektomi. Untuk kasus selanjutnya bisa diikuti lebih teliti lagi keadaan pasien dari awal perawatan sampai penyembuhan.

## PERSANTUNAN

Terimakasih kepada seluruh jajaran konsulen bedah rsup Surakarta yang telah mengizinkan penulis untuk mengikuti operasi pasien di rsup Surakarta.

## DAFTAR PUSTAKA

- Docimo G, Cangiano A, Romano RM, Pignatelli MF, Offi C, Paglionico VA, et al (2020). The Human Microbiota in Endocrinology: Implications for Pathophysiology, Treatment, and Prognosis in Thyroid Diseases. *Front Endocrinol (Lausanne)*.11(December):4–10.
- Fadilah I, Rusjdi DA, Aprilia D. Gambaran (2021). Pemeriksaan Ultrasonografi pada Pasien Struma di Bagian/SMF Radiologi RSUP DR. M. Djamil Periode Januari–Desember 2019. *J Ilmu Kesehat Indonesia* (1):41–7.
- Rika K (2021).Waspadai Gangguan Pada Tiroid Bisa Menyerang Semua Usia [Internet]. Kemenkes. 2016 [cited 2021 Oct 31]. Available from: <https://www.kemkes.go.id/article/view/1605300002/waspadaigangguan-pada-tiroid-bisa-meny Serang-semua-usia.html>
- Sigit D. Goiter Non Toksik. 2018;1:14.
- Sorensen JR, Bonnema SJ, Godballe C, Hegedüs L (2018).The impact of goiter and thyroid surgery on goiter related esophageal dysfunction. A systematic review. *Front Endocrinol (Lausanne)*. 9(November):1–9.
- Sudoyo AW (2014).Buku Ajar Ilmu Penyakit Dalam. Jakarta: Interna .