

[Case Report]

SEORANG LAKI – LAKI BERUSIA 38 TAHUN DENGAN GLAUKOMA AKUT ET CAUSA HIPERTENSI EMERGENSI: LAPORAN KASUS

A 38 Year Old Man With Acute Glaucoma Et Causa Hypertensive Emergency: Case Report

Fashiha Gusli¹, Febri Retnosari¹, Marcellino Mettafortuna Sephberlian²

¹Fakultas Kedokteran, Universitas Muhammadiyah Surakarta

²Bagian Ilmu Penyakit Dalam, RSUP Surakarta

Korespondensi: Fashiha Gusli. Alamat email: J510235025@ums.ac.id

ABSTRAK

Hipertensi emergency adalah keadaan gawat medis ditandai dengan tekanan darah sistolik > 180 mmHg dan atau diastolik > 120 mmHg atau keduanya. Hipertensi emergency merupakan suatu keadaan dimana selain tekanan darah yang sangat tinggi terdapat kelainan atau kerusakan organ target yang bersifat progresif. Glaukoma adalah kumpulan kondisi yang terdiri dari neuropati optik progresif kronis, dengan karakteristik gangguan pada jaringan neuroretina dan caput nervus optikus yang mengakibatkan gangguan lapang pandang yang jika tidak diobati akan mengakibatkan kebutaan yang ireversibel. Pada penelitian ini menggunakan metode observasional. Hasil : seorang laki-laki 36 tahun dengan keluhan nyeri mata kiri membengkak tiba-tiba, serta memiliki riwayat hipertensi tidak terkontrol, tekanan darah 204/124 mmHg, tekanan intraokular >40 mmHg. Diagnosis pasien adalah glaukoma akut et causa hipertensi emergency. Tatalaksana yang dilakukan adalah tirah baring, diet gizi seimbang, serta medikamentosa berupa Inf RL 20 tpm, sp nicardipin, candesartan, nifedipin, timolol, prednisolon, atropine, dan glausetron. Kesimpulan : Hipertensi emergency merupakan suatu keadaan hipertensi darurat yang disertai kerusakan organ target, sehingga tekanan darah harus diturunkan segera agar dapat membatasi kerusakan organ yang terjadi.

Kata Kunci: Hipertensi, Krisis Hipertensi, Hipertensi Emergency, Glaukoma

ABSTRACT

Hypertensive Emergency is a critical medical condition characterized by a systolic blood pressure >180 mmHg and/or diastolic blood pressure >120 mmHg, or both. It is a condition where, in addition to extremely high blood pressure, there is progressive damage or dysfunction of target organs. Glaucoma is a group of conditions involving chronic progressive optic neuropathy, characterized by damage to the neuroretinal tissue and optic nerve head, leading to visual field disturbances that, if untreated, can result in irreversible blindness. This study utilized an observational method. Results: A 36-year-old male presented with complaints of sudden onset left eye pain and swelling. The patient had a history of uncontrolled hypertension, with a blood pressure of 204/124 mmHg and intraocular pressure >40 mmHg. The diagnosis was acute glaucoma et causa hypertensive emergency. Management included bed rest, a balanced diet, and medications such as intravenous Ringer's Lactate at 20 drops per minute, sp nicardipine, candesartan, nifedipine, timolol, prednisolon, atropine, and glausetron. Conclusion: Hypertensive emergency is a condition of severe hypertension accompanied by target organ damage, necessitating immediate blood pressure reduction to limit further organ damage.

Keywords: Hypertension, Crisis Hypertensive, Hypertensive Emergency, Glaucoma

PENDAHULUAN

Hipertensi emergensi adalah keadaan gawat medis ditandai dengan tekanan darah sistolik > 180 mmHg dan atau diastolik > 120 mmHg atau keduanya. Penyebab paling sering hipertensi emergensi adalah pasien hipertensi kronis yang tidak terdiagnosis dan pasien yang tidak patuh minum obat antihipertensi (AHA, 2020).

Hipertensi mengakibatkan kematian sekitar 8 juta orang setiap tahun, dimana 1,5 juta kematian terjadi di Asia Tenggara. Di Indonesia Riset Kesehatan Dasar (Riskesdas) tahun 2018 menunjukkan peningkatan prevalensi hipertensi di Indonesia dengan jumlah penduduk sekitar 260 juta adalah 34,1% dibandingkan 25,8% pada Riskesdas tahun 2013. Diperkirakan hanya seperempat kasus hipertensi di Indonesia yang terdiagnosis, dan data menunjukkan bahwa hanya 0,7% pasien hipertensi terdiagnosis yang minum obat antihipertensi. Manifestasi klinis tergantung kerusakan organ target, seperti

sakit kepala, pusing, gangguan penglihatan, mual/muntah, nyeri dada, sesak napas, epistaksis, kecemasan yang berat, pingsan atau penurunan kesadaran (Panggabean, 2023)

Pada penelitian yang dilakukan oleh Nijsken *et al* (2020) menjelaskan bahwa gangguan penglihatan terjadi pada sepertiga pasien dengan retinopati akibat tekanan darah yang sangat tinggi, sedangkan pada laporan kasus ini membahas kasus gangguan penglihatan yang terjadi pada pasien glaukoma akut mendadak akibat hipertensi emergensi. Laporan kasus yang membahas mengenai hipertensi emergensi sudah banyak dijumpai, namun belum ditemukan laporan kasus yang khusus membahas glaukoma akut sebagai kerusakan organ target akibat hipertensi emergensi. Tujuan penulisan laporan kasus ini untuk mempelajari mekanisme hipertensi emergensi menimbulkan kerusakan organ berupa glaukoma akut.

METODE

Metode yang digunakan berupa observasional meliputi wawancara dan pemeriksaan fisik dengan pasien. Pengumpulan data meliputi semua informasi tentang pasien, yang mencakup riwayat kesehatan, anamnesis, pemeriksaan fisik, hasil pemeriksaan laboratorium, dan informasi yang diperoleh dari personal kesehatan pasien.

HASIL DAN PEMBAHASAN

Pasien datang ke IGD RSUP Surakarta dengan keluhan utama nyeri mata membengkak sejak 1 hari SMRS. Nyeri mata terasa berdenyut dan tebal disertai mata memerah. Pasien bertambah sakit kepala saat membuka mata melihat objek, dan bertambah ringan ketika tidur miring ke kiri. Pasien juga mengeluhkan sakit kepala hebat dan pandangan mata kiri kabur ketika melihat objek. Pasien dikonsulkan kepada dokter spesialis penyakit dalam dan dirawat bersama dokter spesialis mata.

Riwayat penyakit dahulu pasien

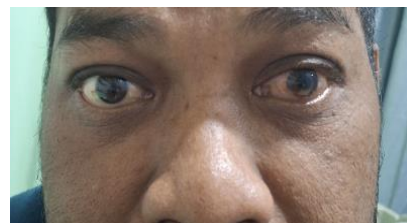memiliki riwayat hipertensi dan diabetes mellitus sejak 5 tahun yang lalu. Pasien mengaku awal mula terdiagnosis hipertensi dan diabetes mellitus saat pertama kali berobat di RS Moewardi tahun 2019. Sejak saat itu pasien berobat hanya ketika dirasa sakit seperti pada tahun 2021 pasien kembali ke RS UNS untuk berobat karena keluhan pusing dan meriang kembali. Pasien mengakui tidak rutin kontrol maupun meminum obat antidiabetes. Pasien memiliki riwayat operasi ulkus diabetes pada kaki kiri nya di RSUP pada bulan Februari 2024. Lalu kontrol ke poli penyakit dalam terakhir kali pada bulan Maret 2024 lalu berhenti dengan sendirinya karena pasien merasa sembuh dan sudah tidak ada keluhan.

Riwayat penyakit keluarga seperti hipertensi dan diabetes mellitus diakui yaitu ibu pasien. Riwayat penyakit keluarga seperti asma, jantung, ginjal, dan penyakit sistem lainnya disangkal.

Riwayat sosial dan kebiasaan pasien seperti keseharian pasien adalah bekerja serabutan, pekerjaan terakhir pasien adalah menjadi sopir truk. Pasien belum pernah menikah dan tinggal sendiri di rumah. Pasien merupakan perokok berat sejak lama. Sehari pasien bisa menghabiskan 1 – 2 bungkus rokok. Pasien juga pernah meminum alkohol namun saat ini sudah jarang.

Pada pemeriksaan fisik, ditemukan keadaan umum sakit sedang, tekanan darah 204/124 mmHg, nadi 87 x/menit, laju pernapasan 20 x/menit, suhu 36.4 °C, SpO2 100% *Room air*. Pada pemeriksaan mata tampak OS visus 1/300, konjungtiva hiperemi dengan mixed injeksi, kornea edem, camera oculi anterior yang dangkal, iris rubeosis, pupil midriasis, refleks pupil melambat, lensa keruh, dan tekanan intraocular yang meningkat yaitu > 40 mmHg. Pada leher tidak ditemukan peningkatan JVP maupun pembesaran kelenjar getah bening. Pada pemeriksaan dada inspeksi dada bentuk

normal, pergerakan kanan kiri sama, dan ictus cordis tidak tampak. Palpasi fremitus kanan dan kiri sama, ictus cordis tidak teraba. Perkusi sonor di seluruh lapang paru dan redup sesuai batas jantung. Auskultasi paru kanan kiri vesikuler normal, jantung S1 S2 reguler, tidak terdapat bising. Abdomen inspeksi dinding perut sejajar dengan dinding dada, tidak terdapat kelainan. Auskultasi terdapat bising usus normal 17 kali/menit. Perkusi timpani di seluruh regio abdomen. Palpasi teraba supel, tidak terdapat nyeri tekan, tidak teraba pembesaran organ. Pada ekstremitas ditemukan bekas luka tenang post debridement di pedis sinistra berukuran 8 cm, lebar 0,5 cm, dengan tepi luka rata dan terdapat jaringan granulasi pada dasar luka. Genitalia dalam batas normal.



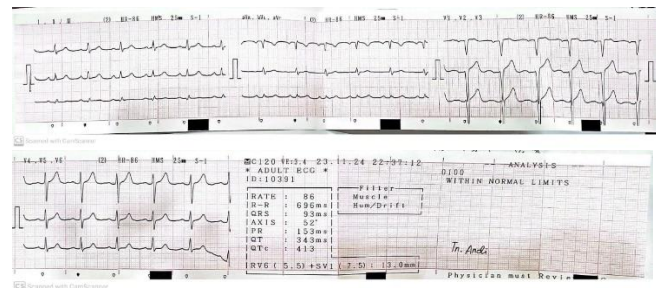
Gambar 1. Pemeriksaan Mata Pasien

Pemeriksaan penunjang yang dilakukan di IGD hasil pemeriksaan darah dapat dilihat pada Tabel 1.

Tabel 1. Hasil Pemeriksaan Darah

| Jenis Pemeriksaan | Hasil Pemeriksaan | Rujukan |
|----------------------|-------------------|------------------|
| Darah Lengkap | | |
| Hemoglobin | 10.0 gr/dl | 13.0 – 17.0 |
| Hematokrit | 28 % | 40.0 - 54.0 |
| Lekosit | 9.890 /ul | 4.000 - 10.000 |
| Eritrosit | 3.46 juta/ul | 4.50 – 6.50 |
| Trombosit | 189.000 /ul | 150.00 - 440.000 |
| MCV | 80.9 fl | 82.0 – 92.0 |
| MCH | 28.9 pg | 27.0 – 31.0 |
| MCHC | 35.7 g/dl | 32.0 – 37.0 |
| Eosinofil | 2% | 1 – 3 |
| Basofil | 0% | 0 – 1 |
| Lymfosit | 22 | 20 – 50 |
| Monosit | 7% | 2 – 8 |
| Neutrofil | 68% | 37 – 72 |
| Neutrofil | 6.750 /ul | 1.800 – 7.800 |
| Eosinofil | 220 /ul | 0 – 450 |
| Basofil | 20 /ul | 0 – 200 |
| Lymfosit | 2.210 /ul | 0 – 450 |
| Monosit | 690 /ul | 0 - 800 |
| Neutrofil | | |
| Lymphocyte Ratio | 3.06 | 1 – 3 |
| Elektrolit | | |
| Natrium | 133.6 mmol/l | 135.0 - 145.0 |
| Kalium | 3.7 mmol/l | 3.5 - 5.1 |
| Chlorida | 104.4 mmol/l | 97.0 - 111.0 |
| Ion Ca | 1.00 mmol/l | 1.17 - 1.29 |
| Kimia Klinik | | |
| GDS | 154.69 mg/dl | < 200 |

Pemeriksaan EKG dapat dilihat pada gambar 1 Irama Sinus rythme, *heart rate* 86x/menit, Normoaxis, Reguler, kesan dalam batas normal.



Gambar 2. Pemeriksaan EKG

Dari hasil anamnesis, pemeriksaan fisik, dan pemeriksaan penunjang, pasien didiagnosis kerja dengan Glaukoma Akut et cause Hipertensi Emergency. Pasien kemudian diterapi non medikamentosa dengan tirah baring, diet gizi seimbang, serta medikamentosa berupa Inf RL 20 tpm, sp nicardipin, candesartan, nifedipin, timolol, prednisolon, atropine, dan glausetron.

Hipertensi emergensi didefinisikan sebagai peningkatan tekanan darah yang cepat dan parah yang terkait dengan cedera organ akut dan memiliki morbiditas yang tinggi. Meskipun tidak ada ambang batas yang seragam,

peningkatan tekanan darah biasanya melebihi 180 mmHg sistolik dan/atau 120 mmHg diastolik. Target penurunan tekanan darah adalah 25% dalam jam pertama, kemudian target penurunan tekanan darah mencapai 160/100-110 mm Hg dalam 2 sampai 6 jam, selanjutnya TD mencapai normal dalam 24 sampai 48 jam (Miller *et al*, 2024).

Pada penegakan diagnosis hipertensi emergensi, selain memastikan pengukuran tekanan darah yang akurat, anamnesis dan pemeriksaan fisik yang fokus pada sistem saraf, jantung, dan ginjal sangat krusial. Riwayat penggunaan obat-obatan, baik yang baru maupun yang lama, serta faktor risiko lain seperti konsumsi makanan tertentu, penyalahgunaan zat, dan kondisi medis lainnya perlu diperhatikan. Tujuannya adalah untuk menentukan diagnosis yang tepat, menemukan penyebab hipertensi, menilai kerusakan organ, dan merencanakan pengobatan yang sesuai (Manish & Lee, 2017).

Hipertensi yang tidak terkontrol dapat merusak lapisan pembuluh darah (endotel), menyebabkan stres oksidatif dan gangguan produksi oksida nitrat, yang penting untuk menjaga pembuluh darah tetap rileks. Kerusakan ini, bersama dengan penebalan pembuluh darah kecil (arteriol) dan aterosklerosis, membuat pembuluh darah menyempit dan kurang fleksibel, termasuk di otak. Pada keadaan darurat yang mendesak, sistem pengaturan tekanan darah tubuh (autoregulasi) gagal, dan resistensi pembuluh darah secara tiba-tiba meningkat. Ini merusak pembuluh darah kecil (mikrosirkulasi), mengaktifkan sistem renin-angiotensin (yang menyebabkan penyempitan pembuluh darah), dan memicu proses berulang yang selanjutnya meningkatkan tekanan darah (Miller *et al*, 2024).

Pada pasien ini pasien memiliki riwayat hipertensi yang tidak terkontrol, pasien mengaku bahwa dirinya tidak patuh minum obat antihipertensi. Saat dilakukan pemeriksaan di IGD pasien memiliki tekanan darah 204/124 mmHg sehingga

pasien memenuhi kriteria krisis hipertensi, lalu pasien juga mengeluhkan nyeri mata kiri memerah mendadak disertai sakit kepala hebat dan pandangan kabur menjadi bukti kerusakan organ target akibat hipertensi. Maka berdasarkan anamnesis dan pemeriksaan fisik pasien didiagnosis hipertensi emergensi. Pada pemeriksaan mata didapatkan keluhan pandangan mata kabur, nyeri mata mendadak, dan tekanan intraocular yang meningkat yaitu > 40 mmHg. Berdasarkan pemeriksaan mata ini pasien didiagnosis glaukoma akut. Glaukoma adalah kumpulan kondisi yang terdiri dari neuropati optik progresif kronis, dengan karakteristik gangguan pada jaringan neuroretina dan caput nervus optikus yang mengakibatkan gangguan lapang pandang yang jika tidak diobati akan mengakibatkan kebutaan yang ireversibel. Suatu glaukoma tidak harus selalu memiliki peningkatan tekanan intraokular (TIO). Namun adanya peningkatan dari TIO merupakan faktor risiko utama penyakit ini. Faktor risiko lain terjadinya

glaukoma diantaranya adalah riwayat keluarga dengan glaukoma, penyakit diabetes melitus, miopia tinggi maupun trauma pada mata (American Academy of Ophthalmology, 2023).

Terdapat beberapa mekanisme yang dapat menjelaskan peningkatan tekanan intraokuler akibat tekanan darah tinggi. Peningkatan tekanan darah dapat mengakibatkan peningkatan produksi humor akuos melalui peningkatan tekanan kapiler di badan siliaris. Peningkatan tekanan darah juga dapat mengurangi aliran keluar humor akuos melalui peningkatan tekanan vena episklera (Tiambeng *et al*, 2022).

Pada hasil penelitian Tiambeng *et al* (2022) Pasien dalam kelompok studi menunjukkan tekanan intraokuler yang jauh lebih tinggi dibandingkan dengan pasien dalam kelompok normotensi. Pasien dalam kelompok studi menunjukkan penurunan tekanan intraokuler yang signifikan setelah penurunan tekanan darah. Hal ini dapat mengindikasikan bahwa hipertensi yang

tidak terkontrol menimbulkan risiko peningkatan tekanan intraokuler yang berkepanjangan. Peningkatan tekanan intraokuler yang berkepanjangan dapat dianggap sebagai faktor risiko glaukoma.

Pada pasien ini diberikan terapi nifedipine dosis 0,5 mcg/kgBB/menit dalam syringe pump. Sasaran terapi pada pasien yang mengalami hipertensi darurat adalah pengurangan tekanan darah yang terkontrol ke tingkat yang lebih aman untuk mencegah atau membatasi kerusakan hipertensi lebih lanjut sambil menghindari hipotensi dan komplikasi terkait. Labetalol dan nifedipine secara umum aman digunakan dalam semua keadaan darurat hipertensi dan harus tersedia di mana pun keadaan darurat hipertensi ditangani (AHA, 2020). Pada pasien ini juga diberikan obat antiglaukoma seperti timolol 2 x 1 gtt OS, prednisolon ED 6 x 1 gtt OS, atropine 3 x 1 gtt OS, dan glausetron 3 x 250mg. Beta blocker seperti timolol menurunkan TIO dengan menargetkan produksi humor

akuos di badan siliaris (Wagner *et al*, 2022).

Glaukoma sudut tertutup dianggap sebagai keadaan darurat medis karena potensi tekanan tinggi yang menyebabkan kerusakan saraf optik glaukoma, kerusakan saraf iskemik, atau oklusi pembuluh darah retina. Pasien dapat mengonsumsi obat untuk mengurangi tekanan mata secepat mungkin, tetapi biasanya memerlukan prosedur laser yang disebut iridotomi perifer laser. Prosedur ini melibatkan pembuatan lubang kecil di iris untuk mengurangi penyumbatan pupil. Dengan menyamakan gradien tekanan antara bilik posterior dan anterior, iridotomi laser mengatasi iris bombe dan membuka sudut drainase di bilik anterior, sehingga kondisinya membaik. Iris perifer dapat diratakan dengan iridoplasti laser dan, yang lebih jarang, dengan pupilloplasti laser (Dietze *et al*, 2024). Pada pasien ini direncanakan rujuk ke rumah sakit mata untuk penanganan lebih lanjut.

SIMPULAN DAN SARAN

Hipertensi emergensi adalah keadaan gawat medis ditandai dengan tekanan darah sistolik > 180 mmHg dan atau diastolik > 120 mmHg atau keduanya disertai kelainan atau kerusakan organ target yang bersifat progresif. Hipertensi yang tidak terkontrol menimbulkan risiko peningkatan tekanan intraokuler yang berkepanjangan sehingga pada kasus ini hipertensi berat dapat menimbulkan glaukoma. Pada pasien ini didiagnosis glaukoma akut et causa hipertensi emergensi dan diberi tatalaksana berupa obat antihipertensi seperti nifedipin, candesartan, nifedipin dan obat antiglaukoma seperti timolol, prednisolon, atropine, dan glausetron. Penelitian ini berfokus pada hipertensi emergensi yang menimbulkan kerusakan organ target berupa glaukoma akut, penelitian lain diperlukan untuk menelusuri kerusakan organ target lain yang bisa terjadi pada kasus hipertensi emergensi

DAFTAR PUSTAKA

- American Heart Association or AHA. (2020). International Society of Hypertension Global Hypertension Practice Guidelines. *Hypertension*, 75; 6
- American Academy of Ophthalmology. (2023). *BCSC 10: Glaukoma*.
- Dietze J, Blair K, Zeppieri M, Havens, S. (2024). Glaucoma. In: StatPearls [Internet]. *Treasure Island (FL): StatPearls Publishing*; 2025 Jan-. Available from: <https://www.ncbi.nlm.nih.gov/books/NBK538217/>
- Kementerian Kesehatan RI (Kemenkes). (2021). Pedoman Nasional Pelayanan Kedokteran Tata Laksana Hipertensi Dewasa. NOMOR HK.01.07/MENKES/4634/2021.
- Manish, M. & Lee, S. (2017). Hypertensive Emergency. *Medical Clinics of North America*, Volume 101, Issue 3, 2017, Pages 465-478, ISSN 0025-7125, ISBN 9780323528467, <https://doi.org/10.1016/j.mcna.2016.12.007>.
- Miller JB, Hrabec D, Krishnamoorthy V, Kinni H, Brook R D. (2024). Evaluation and management of hypertensive emergency. *BMJ* 386 :e077205. doi:10.1136/bmj-2023-077205
- Nijsken, C., Veldkamp, S., Werf, D., Boonstra, A., Wolde, M. (2020). Funduscopy: Yes or no? Hypertensive emergencies and retinopathy in the emergency care setting; a retrospective cohort study. *Journal of clinical Hypertension*.

2021;23:166–171.

<https://doi.org/10.1111/jch.14064>

Panggabean, M. (2023). Penatalaksanaan Hipertensi Emergensi. *Cermin Dunia Kedokteran*. 50(2) : 82 – 90.

PAPDI. (2014). Buku Ajar Ilmu Penyakit Dalam. VI. Jakarta: *Interna Publishing*

Tiambeng C, Batur A, Dikmetas Ö, Aksu NM. (2022). The acute effect of systemic blood pressure reduction on intraocular pressure in hypertensive patients. *Turk J Emerg Med*. 2022 Jul 1;22(3):131-136. doi: 10.4103/2452-2473.348441. PMID: 35936951; PMCID: PMC9355068.

Wagner IV, Stewart MW, Dorairaj SK. (2022). Updates on the Diagnosis and Management of Glaucoma. *Mayo Clin Proc Innov Qual Outcomes*. 2022 Nov 16;6(6):618-635. doi: 10.1016/j.mayocpiqo.2022.09.007. PMID: 36405987; PMCID: PMC.