

[Case Report]

KATARAK SENILIS MATUR OCULUS DEXTRA PADA LAKI-LAKI 62 TAHUN

Mature Senile Cataract Oculus Dextra in a 62-Year-Old Male

Fiqi Rahardian Arismar¹, Ida Nugrahani²

¹Profesi Kedokteran, Universitas Muhammadiyah Surakarta

²Departemen Optalmologi, Fakultas Kedokteran, Universitas Muhammadiyah Surakarta

Korespondensi: Fiqi Rahardian Arismar. Alamat email: fiqirahardian1@gmail.com

ABSTRAK

Gangguan penglihatan masih menjadi permasalahan utama di Indonesia sekitar 80% disebabkan oleh katarak. Gangguan penglihatan tidak hanya berpengaruh kepada penglihatan tetapi berpengaruh kepada seluruh aspek kehidupan penderitanya. Jadi gangguan penglihatan itu berpengaruh terhadap kualitas hidup orang yang menderitanya. Tuan D datang dengan keluhan pandangan kabur dirasakan pada mata kanan dan kiri sejak lima bulan yang lalu. Pada pemeriksaan fisik keadaan umum lemah, tanda vital dalam batas normal, visus kanan 1/~ dan kiri 1/60, kamera okuli anterior mata kanan dalam, dan mata kiri dangkal, jernih, iris berwarna coklat, kedua pupil bulat, letak sentral, pupil kanan berukuran 3mm, pupil kiri berukuran 4mm lonjong, dan reflek pupil +/+. Lensa kanan keruh padat dan kiri keruh kurang padat. Tekanan bola mata didapatkan 10-10 dengan tonometri. Tatalaksana untuk katarak meliputi tindakan bedah yaitu EKIK dan EKEK. Pasien tersebut direncanakan untuk dilakukan operasi katarak. Prognosis pasien ini baik karena katarak merupakan suatu kekeruhan lensa yang dapat diperbaiki dan dapat memperbaiki kualitas hidup pasien.

Kata Kunci: Katarak, Senilis, Operasi katarak

ABSTRACT

Visual impairment is still a major problem in Indonesia, around 80% caused by cataracts. Visual impairment not only affects vision but also affects all aspects of the sufferer's life. So visual impairment affects the quality of life of the sufferer. Mr. D came with complaints of blurred vision felt in the right and left eyes since five months ago. On physical examination, the general condition was weak, vital signs were within normal limits, right visual acuity 1/~ and left 1/60, the anterior chamber of the right eye was deep, and the left eye was shallow, clear, the iris was brown, both pupils were round, centrally located, the right pupil was 3mm, the left pupil was 4mm oval, and the pupillary reflex was +/+. The right lens was densely cloudy and the left was less densely cloudy. The eyeball pressure was obtained 10-10 with tonometry. Management for cataracts includes surgical procedures, namely EKIK and EKEK. The patient was planned to undergo cataract surgery. The prognosis for this patient is good because cataracts are a lens opacity that can be repaired and can improve the patient's quality of life.

Keywords: Cataract, Senile, Cataract Surgery

PENDAHULUAN

Gangguan penglihatan masih menjadi permasalahan utama di Indonesia. Sebagian besar gangguan penglihatan tersebut diakibatkan oleh katarak.

Menurut Organisasi Kesehatan Dunia (WHO) katarak adalah penyebab utama kebutaan dan gangguan penglihatan di seluruh dunia. WHO memperkirakan katarak adalah kebutaan yang dapat

dipulihkan (*reversible blindness*) pada lebih dari 17 Juta penduduk dunia (47,8%) dari 37 juta penderita kebutaan di seluruh dunia, dan diperkirakan akan mencapai 40 juta penderita pada tahun 2020. (Rokom, 2021).

Plt. Dirjen Pencegahan dan Pengendalian Penyakit, Kemenkes dr. Maxi Rein Rondonuwu mengatakan berdasarkan *World Report on Vision* tahun 2019 diperkirakan secara global terdapat kurang lebih 2,2 milyar penduduk yang mengalami gangguan penglihatan dan atau kebutaan. Berdasarkan data nasional Survei Kebutaan *Rapid Assessment of Avoidable Blindness* (RAAB) tahun 2014 – 2016 Kemenkes, dengan sasaran populasi usia 50 tahun ke atas diketahui bahwa angka kebutaan mencapai 3% dan katarak merupakan penyebab kebutaan tertinggi (81%).

Gangguan penglihatan tidak hanya berpengaruh kepada penglihatan tetapi berpengaruh kepada seluruh aspek kehidupan penderitanya. Jadi gangguan penglihatan itu berpengaruh terhadap

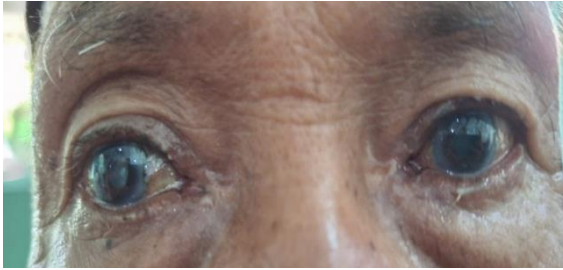
kualitas hidup orang yang menderitanya (Rokom, 2021).

Pada kasus ini menggambarkan salah satu laporan pasien yang datang di RSUD Karanganyar pada 01 Agustus 2024.

LAPORAN KASUS

Seorang pasien laki-laki Tn. D berusia 71 tahun datang pada Rabu, 01 Agustus 2024 dengan keluhan utama pandangan bruwet. Keluhan dirasakan pada mata kanan dan kiri kabur sejak lima bulan sebelum masuk rumah sakit. Pasien menjelaskan bahwa kedua matanya kabur, semakin lama semakin kabur terutama mata kanan sejak 7 hari SMRS. Pasien menyampaikan bahwa keluhan tersebut tidak disertai adanya rasa nyeri atau gatal, tidak disertai mata merah.

Pada pemeriksaan fisik menunjukkan keadaan umum tampak cukup, compos mentis, tekanan darah pasien 141/75 mmHg, nadi 59 x/menit, respirasi 20 x/menit.



Gambar 1. Keadaan Mata Tn. D

Pada status optalmologi yang ditemukan, visus mata kanan dengan ketajaman 1/~ dan kiri 1/60, palpebra tenang, konjungtiva superior & inferior dan konjungtiva bulbi dalam kondisi tenang, permukaan kornea licin dan jernih, kamera okuli anterior mata kanan dalam, dan mata kiri dangkal, jernih, iris berwarna coklat, kedua pupil bulat, letak sentral, pupil kanan berukuran 3mm, pupil kiri berukuran 4mm bulat, dan reflek pupil +/-+. Lensa kanan keruh padat dan kiri keruh kurang padat. Tekanan bola mata didapatkan 10-10 dengan tonometri. Pemeriksaan segmen posterior tidak dapat dinilai. Pada pemeriksaan proyeksi sinar mata kanan dan kiri baik.

Riwayat pasien belum pernah mengalami penyakit mata yang lain maupun operasi pada mata, pasien juga menyangkal

adanya riwayat asma, hipertensi dan diabetes. Riwayat keluarga pasien untuk hipertensi, diabetes, penyakit maa disangkal.

Menurut hasil anamnesis, pemeriksaan fisik, serta pemeriksaan penunjang, pasien didiagnosis Katarak Senilis Matur Okular Dekstra dan Katarak Senilis Imatur Okular Sinistra. Pasien direncanakan untuk dilakukan operasi katarak.

Tatalaksana pada pasien dilakukan operasi EKEK (Ekstraksi Katarak Ekstrakapsuler) + IOL (*Intra Ocular Lens*) dengan Anestesi Lokal.

Prognosis pasien ini baik karena katarak merupakan suatu kekeruhan lensa yang bisa diperbaiki.

- Ad Visam : Dubia ad Bonam
- Ad Vitam : Bonam
- Ad Fungtionam : Dubia ad Bonam
- Ad Cosmeticum : Dubia ad Bonam

DISKUSI

Katarak merupakan suatu keadaan kekeruhan lensa. Penuaan adalah sebab paling umum dari katarak, namun beberapa

faktor lain dapat terlibat, termasuk trauma, toksin, penyakit sistemik (diabetes mellitus), merokok, serta genetik. Penyakit yang membutuhkan ini dapat menyerang bayi, orang dewasa, dan orang tua, tetapi penyakit ini mendominasi kelompok yang terakhir. Ini bisa bilateral dan bervariasi dalam tingkat keparahan (Vaughan, *et al.*, 2014).

Katarak dapat terjadi akibat hidrasi lensa, denaturasi protein lensa, atau keduanya. Sebagian besar kasus bersifat bilateral meskipun perkembangan penyakit dari masing-masing mata tidak sama. Kekeruhan lensa tersebut dapat menyebabkan lensa menjadi tidak transparan sehingga pupil akan berwarna putih atau abu-abu (Ilyas, 2014).

Proses penyakit berkembang secara bertahap tanpa mempengaruhi aktivitas sehari-hari sejak dini, tetapi seiring berjalannya waktu, terutama setelah dekade keempat atau kelima, katarak pada akhirnya akan matang, membuat lensa buram sepenuhnya terhadap cahaya yang mengganggu aktivitas rutin. Pilihan

pengobatan termasuk koreksi dengan kacamata bias hanya pada tahap awal, dan jika katarak cukup matang sehingga mengganggu aktivitas rutin, pembedahan mungkin disarankan (Suhardjo & Agni, 2012).

Berdasarkan Usia katarak dibedakan menjadi tiga:

1. Katarak Kongenital: katarak yang didapatkan sejak bayi lahir sampai bayi berusia <1 tahun.
2. Katarak Juvenil: katarak yang terlihat setelah usia 1 tahun (dewasa muda >1 tahun – 40 tahun)
3. Katarak Senil: Katarak yang paling sering dijumpai dan diakibatkan faktor usia 50% dari populasi akan terkena katarak pada usia antara 65-74 th. 70 % terkena setelah usia pasien lebih dari 75 th (Suhardjo & Agni, 2012).

Terdapat tiga jenis katarak senilis berdasarkan lokasi kekeruhannya yaitu (Kanski, 2007):

1. Katarak nuklearis

Katarak nuklearis ditandai dengan kekeruhan sentral dan perubahan warna lensa menjadi kuning atau coklat secara progresif perlahan-lahan yang mengakibatkan turunnya tajam penglihatan. Derajat kekeruhan lensa dapat dinilai menggunakan slitlamp. Katarak jenis ini biasanya terjadi bilateral, namun dapat juga asimetris. Perubahan warna mengakibatkan penderita sulit untuk membedakan corak warna.

Katarak nuklearis secara khas lebih mengganggu gangguan penglihatan jauh daripada penglihatan dekat (Cantor, *et al.*, 2015). Nukleus lensa mengalami pengerasan progresif yang menyebabkan naiknya indeks refraksi, dinamai miopisasi. Miopisasi menyebabkan penderita presbiopia dapat membaca dekat tanpa harus mengenakan kacamata, kondisi ini disebut

sebagai *second sight* (Cantor, *et al.*, 2015).

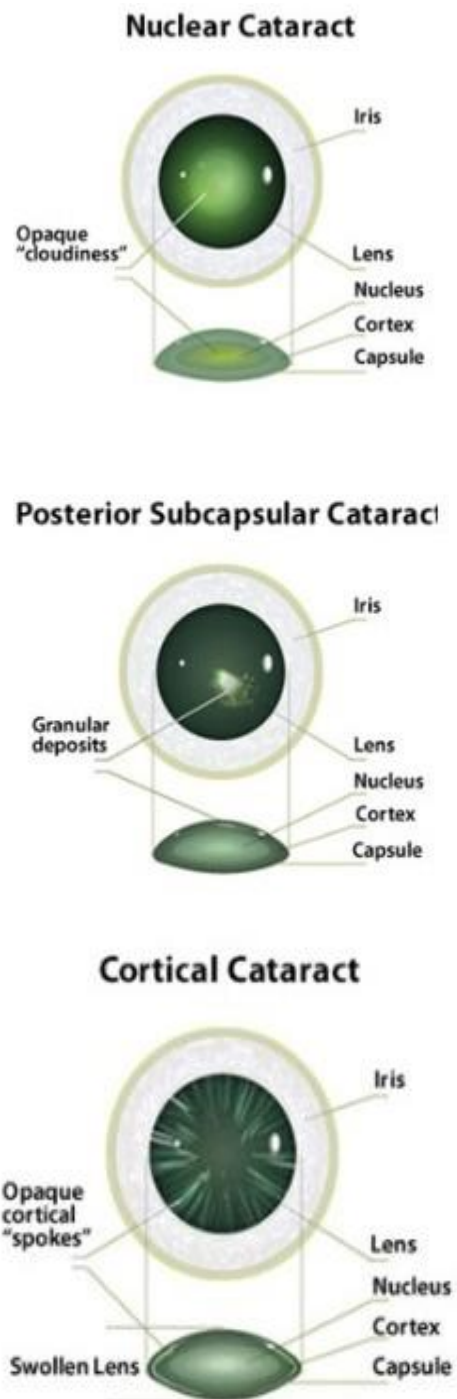
2. Katarak kortikal

Katarak kortikal berhubungan dengan proses oksidasi dan presipitasi protein pada sel-sel serat lensa. Katarak jenis ini biasanya bilateral, asimetris, dan menimbulkan gejala silau jika melihat ke arah sumber cahaya. Tahap penurunan penglihatan bervariasi dari lambat hingga cepat. Pemeriksaan slitlamp berfungsi untuk melihat ada tidaknya vakuola degenerasi hidropik yang merupakan degenerasi epitel posterior, dan menyebabkan lensa mengalami elongasi ke anterior dengan gambaran seperti embun (Cantor, *et al.*, 2015).

3. Katarak subkapsuler

Katarak ini dapat terjadi di subkapsuler anterior dan posterior. Pemeriksaannya menggunakan slitlamp dan dapat ditemukan

kekeruhan seperti plak di korteks subkapsuler posterior. Gejalanya adalah silau, penglihatan buruk pada tempat terang, dan penglihatan dekat lebih terganggu daripada penglihatan jauh (Cantor, *et al.*, 2015).



gambar 2. Katarak Senilis

Berdasarkan kekeruhan lensa, katarak dibedakan dalam empat stadium:

1. Katarak Isipien: kekeruhan

- lensa tahap awal dengan visus yang relatif masih baik
2. Katarak Imatur: kekeruhan lensa mulai terjadi dapat terlihat ieh bantuan senter, terlihat *iris shadow*, visus $>1/60$
 3. Katarak Matur: kekeruhan lensa terjadi menyeluruh, dapat terlihat dengan bantuan senter tidak terliha *iris shadow*, visus $1/300$ atau *Light Perception* positif
 4. Katarak Hiper matur: lensa mengalami kebocoran melalui kapsul lensa, sehingga kapsul menjadi berkerut dan menyusut (Boyd, 2017).

Beberapa faktor yang bertanggung jawab untuk mengembangkan katarak salah satunya berkaitan dengan usia adalah katarak senilis. Lensa adalah struktur transparan yang terdiri dari serat (sel epitel yang dimodifikasi) yang tertutup dalam struktur membran yang disebut kapsul lensa. Materi lensa terdiri dari dua bagian

utama yaitu korteks dan nukleus. Banyak proses degeneratif mendenaturasi dan mengkoagulasi protein lensa yang ada dalam serat lensa melalui mekanisme yang berbeda, yang mengakibatkan hilangnya transparansi dan, pada akhirnya, pembentukan katarak.

Beberapa pasien mungkin datang dengan gejala penurunan atau pengaburan dalam penglihatan yang bertahap dan tidak menyakitkan; unilateral atau bilateral tergantung pada mata yang terkena tanpa dan pada tahap dewasa bahkan dengan kacamata, Diplopia atau poliopia, Lingkaran cahaya berwarna di sekitar cahaya, Kepekaan terhadap silau, Peningkatan frekuensi untuk mengganti kacamata bias, dan gangguan penglihatan warna (Vaughan, *et al.*, 2014).

Pemeriksaan mata yang komprehensif perlu dilakukan seperti ketajaman penglihatan, refraksi, tes penutup, pemeriksaan slitlamp, respon pupil, kornea, ruang anterior, lensa, dan pemeriksaan fundus.

Tatalaksana definitif untuk katarak saat ini adalah tindakan bedah. Beberapa penelitian seperti penggunaan vitamin C dan E dapat memperlambat pertumbuhan katarak, namun belum efektif untuk menghilangkan katarak (Cantor, *et al.*, 2015).

Tujuan tindakan bedah katarak adalah untuk mengoptimalkan fungsi penglihatan. Keputusan melakukan tindakan bedah tidak spesifik tergantung dari derajat tajam penglihatan, namun lebih pada berapa besar penurunan tersebut mengganggu aktivitas pasien. Indikasi lainnya adalah bila terjadi gangguan stereopsis, hilangnya penglihatan perifer, rasa silau yang sangat mengganggu, dan simptomatik anisometrop (Suhardjo & Agni, 2012).

Indikasi medis operasi katarak adalah bila terjadi komplikasi antara lain: glaukoma fakolitik, glaukoma fakomorfik, uveitis fakoantigenik, dislokasi lensa ke bilik depan, dan katarak sangat padat sehingga menghalangi pandangan gambaran fundus karena dapat menghambat diagnosis

retinopati diabetika ataupun glaukoma (Suhardjo & Agni, 2012).

Beberapa jenis tindakan bedah katarak:

1. Ekstraksi Katarak Intrakapsuler (EKIK)

EKIK adalah jenis operasi katarak dengan membuang lensa dan kapsul secara keseluruhan. EKIK menggunakan peralatan sederhana dan hampir dapat dikerjakan pada berbagai kondisi. Terdapat beberapa kekurangan EKIK, seperti besarnya ukuran irisan yang mengakibatkan penyembuhan luka yang lama, menginduksi astigmatisma pasca operasi, *cystoid macular edema* (CME), dan ablasio retina (Suhardjo & Agni, 2012).

2. Ekstraksi Katarak Ekstrakapsuler (EKEK)

EKEK adalah jenis operasi katarak dengan membuang nukleus dan korteks lensa melalui lubang di kapsul anterior. EKEK meninggalkan kantong kapsul

(*capsular bag*) sebagai tempat untuk menanamkan lensa intraokuler (LIO). Teknik ini mempunyai banyak kelebihan seperti trauma irisan yang lebih kecil sehingga luka lebih stabil dan aman, menimbulkan astigmatisma lebih kecil, dan penyembuhan luka lebih cepat. Pada EKEK, kapsul posterior yang intak mengurangi risiko CME, ablasio retina, edema kornea, serta mencegah penempelan vitreus ke iris, LIO, atau kornea.

Teknik EKEK telah dikembangkan menjadi suatu teknik operasi dengan irisan sangat kecil (7-8 mm) dan hampir tidak memerlukan jahitan, teknik ini dinamai *Small Incision Cataract Surgery* (SICS). Oleh karena irisan yang sangat kecil, penyembuhan relatif lebih cepat dan risiko astigmatisma lebih kecil dibandingkan EKEK

konvensional. SICS dapat mengeluarkan nukleus lensa secara utuh atau dihancurkan. Teknik ini populer di negara berkembang karena tidak membutuhkan peralatan fakoemulsifikasi yang mahal, dilakukan dengan anestesi topikal, dan bisa dipakai pada kasus nukleus yang padat.

3. Fakoemulsifikasi

Teknik operasi fakoemulsifikasi menggunakan alat tip ultrasonik untuk memecah nukleus lensa dan selanjutnya pecahan nukleus dan korteks lensa diaspirasi melalui insisi yang sangat kecil. Dengan demikian, fakoemulsifikasi mempunyai kelebihan seperti penyembuhan luka yang cepat, perbaikan penglihatan lebih baik, dan tidak menimbulkan astigmatisma pasca bedah. Teknik fakoemulsifikasi juga dapat mengontrol kedalaman kamera okuli anterior serta

mempunyai efek pelindung terhadap tekanan positif vitreus dan perdarahan koroid. Teknik operasi katarak jenis ini menjadi pilihan utama di negara-negara maju (Cantor, *et al.*, 2015).

KESIMPULAN

Katarak merupakan penyebab utama kebutaan di seluruh dunia. Sebagian besar kasus katarak berkaitan dengan usia. Operasi katarak bertujuan untuk mengoptimalkan fungsi penglihatan. Pemilihan teknik operasi berdasarkan pertimbangan dan pemeriksaan periodik dilakukan untuk mencegah komplikasi operasi.

Pada kasus ini menunjukkan bahwa menurut pasien didiagnosis oculus dextra katarak senilis matur dan oculus sinistra katarak senilis imatur. Pasien direncanakan untuk dilakukan operasi katarak.

Prognosis pasien ini baik karena katarak merupakan suatu kekeruhan lensa yang bisa diperbaiki.

DAFTAR PUSTAKA

- Boyd, K., 2017. *Part of the Eye*. [Online] Available at: <https://http://www.aao.org/eye-health/anatomy/parts-of-eye> [Accessed 17 Agustus 2022].
- Cantor, I. B., Rapuano, C. J. & Cioffi, G. A., 2015. *Lens and Cataract. Basic and clinical Science course*.
- Ilyas, S., 2014. *Penglihatan Turun Perlahan Tanpa Mata Merah*. In: *Ilmu Penyakit Mata*. Jakarta: Balai Penerbit FK UI.
- Kanski, J. J., 2007. *Clinical Ophthalmology: A Systematic Approach*. 6th ed. Edinburgh: Elsevier.
- Rokom, 2021. *Katarak Penyebab Terbanyak Gangguan Penglihatan di Indonesia*. [Online] Available at: <https://sehatnegeriku.kemkes.go.id/baca/umum/20211012/5738714/katarak-penyebab-terbanyak-gangguan-penglihatan-di-indonesia/> [Accessed 17 Agustus 2022].
- Suhardjo, S. U. & Agni, A. N., 2012. *Ilmu Kesehatan Mata*. 2nd ed. Jakarta: Departemen Ilmu Kesehatan Mata Fakultas Kedokteran Universitas Gadjah Mada.
- Vaughan, D. G., Taylor, A. & Paul, R., 2014. *Oftalmologi Umum*. 19 ed. Jakarta: Widya Medika