

[Case Report]

## SEORANG PRIA 79 TAHUN DENGAN STATUS HIPEROSMOLAR HIPERGLIKEMIK : LAPORAN KASUS

### A 79 Year Old Man With Hyperosmolar Hyperglycemic State: A Case Report

Ida Maesaroh<sup>1</sup>, Auliya Andriyati<sup>2</sup>

Profesi Dokter, Fakultas Kedokteran Muhammadiyah Surakarta

<sup>2</sup>Bagian Penyakit Dalam, RSUD Ir. Soekarno Sukoharjo

Korespondensi: Ida Maesaroh. Alamat email: [j510225126@student.ums.ac.id](mailto:j510225126@student.ums.ac.id)

#### ABSTRAK

*Latar Belakang: Status hiperosmolar hiperglikemik (HHS) adalah komplikasi akut dari diabetes mellitus ditandai dengan hiperglikemia akut, hiperosmolar, dan dehidrasi tanpa adanya ketoasidosis. Angka mortalitas, berdasar penyakit yang menyertainya mencapai sekitar antara 30-50%, lebih tinggi dibandingkan angka ketoasidosis diabetikum. Diagnosis dini dan tatalaksana segera penting dilakukan untuk menstabilkan hemodinamik, mencegah mortalitas, dan mengurangi adanya komplikasi. Laporan kasus ini bertujuan untuk melaporkan sebuah kasus seorang laki-laki berumur 79 tahun datang ke RSUD Ir. Soekarno Sukoharjo dengan keluhan utama lemas sudah 1 minggu. Keluhan disertai pusing, nyeri perut, terasa nyeri dan kaku dibadan sejak seminggu, sering buang air kecil, pusing, air seni pernah berwarna merah, nafsu makan menurun. Pasien memiliki riwayat hipertensi dan diabetes mellitus tidak terkontrol. Pemeriksaan fisik pasien tampak lemah dan compos mentis, serta tanda vital dalam batas normal. Pemeriksaan penunjang seperti elektrokardiografi normal, darah lengkap didapatkan gula darah sewaktu 512 mg/dL, ureum 96,4 mg/dL, kreatinin 1,43 mg/dL, natrium 123,9 mmol/L, Chlorida 89,4 mmol/L. pH 7,37, PCO<sub>2</sub> 54,8 mmHg, HCO<sub>3</sub> 30,9 mmol/L, Asam urat hasil 8,1 mg/dL, urin didapatkan eritrosit positif satu, epitel, bakteri dan jamur. Pasien didiagnosa status hiperosmolar hiperglikemik dan mendapatkan terapi cairan salin, insulin, obat antidiabetes, analgesik, antipiretik, antiinflamasi non steroid (NSAID), antihistamin, PPI, dan antibiotik. Setelah mendapatkan perawatan pasien pulang dengan klinis membaik*

**Kata Kunci:** Status hiperosmolar hiperglikemia, diagnosis, terapi

#### ABSTRACT

*Background: Hyperosmolar hyperglycemic state (HHS) is an acute complication of diabetes mellitus characterized by acute hyperglycemia, hyperosmolarity, and dehydration without ketoacidosis. Mortality rates, based on accompanying illnesses, are around 30-50%, higher than diabetic ketoacidosis. Early diagnosis and immediate management are important to stabilize hemodynamics, prevent mortality, and reduce complications. This case report aims to report a case of a 79-year-old man who came to Ir. Soekarno Sukoharjo Hospital with a chief complaint of weakness for 1 week. Complaints were accompanied by dizziness, abdominal pain, pain and stiffness in the body for a week, frequent urination, dizziness, urine was once red, and decreased appetite. The patient had a history of hypertension and uncontrolled diabetes mellitus. Physical examination of the patient appeared weak and compos mentis, and vital signs were within normal limits. Supporting examinations such as normal electrocardiography, complete blood obtained random blood sugar 512 mg / dL, urea 96.4 mg / dL, creatinine 1.43 mg / dL, sodium 123.9 mmol / L, Chloride 89.4 mmol / L. pH 7.37, PCO<sub>2</sub> 54.8 mmHg, HCO<sub>3</sub> 30.9 mmol / L, Uric acid results 8.1 mg / dL, urine obtained one positive erythrocyte, epithelium, bacteria and fungi. The patient was diagnosed with hyperosmolar hyperglycemic status and received saline fluid therapy, insulin, antidiabetic drugs, analgesics, antipyretics, non-steroidal anti-inflammatory drugs (NSAIDs), antihistamines, PPIs, and antibiotics. After receiving treatment the patient went home with clinical improvement*

**Keyword:** Hyperosmolar Hyperglycemic State, Diagnostic, Therapy

## PENDAHULUAN

Hiperglikemia adalah suatu gangguan metabolisme karbohidrat ketika kadar glukosa darah dalam plasma melebihi normal. Hiperglikemia pada masyarakat awam dikenal dengan diabetes mellitus. Penyebab hiperglikemia yaitu adanya penurunan kemampuan reseptor sel dalam merespon insulin. Insidensi terjadinya hiperglikemia secara internasional terus mengalami peningkatan, menurut Federasi Diabetes Internasional (FDI) menyatakan terdapat kecenderungan prevalensi penderita lebih banyak ditemukan pada laki-laki (Pangribowo, 2020).

Kondisi hiperglikemia akan memicu berbagai gangguan metabolik lainnya. Gangguan metabolisme tersebut seperti glikosuria, polifagia, polidipsia, dan astenia, gangguan metabolisme tersebut juga dapat menjadi penanda munculnya diabetes mellitus (Perkumpulan Endokrinologi Indonesia, 2021; Pangribowo, 2020). Status hiperosmolar hiperglikemi merupakan

suatu kondisi klinis yang muncul akibat komplikasi akut diabetes mellitus, karena adanya gangguan metabolik akut, hiperglikemia akut ketika kadar glukosa darah lebih dari 600mg/dL, hal ini dapat menyebabkan peningkatan osmolaritas plasma melebihi 320 mOsm/kg, dan dehidrasi tanpa adanya ketoasidosis (Widijanti et al., 2021).

Status hiperosmolar hiperglikemi disebabkan oleh kekurangan insulin absolut dan relatif. Insulin adalah hormon anabolik yang diproduksi oleh sel beta pulau langerhans di pankreas. Diabetes tipe 1 terjadi penghancuran sel beta pankreas secara autoimun. Hanya sekitar 5% hingga 10% dari seluruh penderita diabetes tipe 1. Komplikasi diabetes tipe 1 yang paling umum adalah ketoasidosis diabetika (DKA). Diabetes tipe 2 menyumbang sekitar 90% hingga 95% kasus diabetes. Sel beta di pankreas terus memproduksi insulin namun jumlahnya tidak cukup melawan efek resistensi. HHS adalah komplikasi diabetes tipe 2

yang serius dan berpotensi fatal (adeyinka & kondamudi, 2023). Sering terjadi pada usia lanjut. Prognosis ditentukan oleh tingkat beratnya dehidrasi, adanya komorditas, dan usia lanjut (Linggabudi et al., 2022).

Status hiperglikemia dan hiperosmolar paling sering berkaitan dengan diabetes mellitus tipe 2. Krisis hiperglikemia karena ada faktor pencetusnya yaitu infeksi paling sering, lainnya penyakit vaskular akut, trauma luka bakar, kelainan gastrointestinal (pankreatitis akut, kolesistitis akut) dan obat-obatan (Linggabudi et al., 2022; Semarawima, 2017).

Departemen Kesehatan melaporkan prevalensi diabetes melitus menjadi 10,9% dari tahun 2013 ke tahun 2018. Pada tahun 2019, International Diabetes Federation (IDF) memperkirakan jumlah penderita diabetes didunia sedikitnya sebanyak 463 juta orang pada penduduk usia 20-79 tahun, akan meningkat menjadi 578 juta di tahun 2030 dan 700 juta di tahun

2045; prevalensi diabetes berusia 65-79 diperkirakan meningkat menjadi 111,2 juta orang . Angka mortalitas sekitar antara 30-50%, angka mortalitas HHS lebih tinggi dibandingkan angka ketoasidosis diabetikum (Kemenkes, 2021).

Diagnosis dini dan penatalaksanaan Status hiperglikemia dan hiperosmolar sangat penting untuk mengurangi mortalitas. Tujuan dari terapi HHS adalah rehidrasi intravena secara agresif, penurunan kadar glukosa serum, penggantian elektrolit, dan pengobatan kejadian pencetus yang mendasarinya (Aldhaeefi et al., 2022).

Pengobatan yang tepat telah menurunkan angka mortalitas akibat DKA hingga < 1%; namun angka mortalitas tetap 5 sampai 10 kali lipat lebih tinggi pada individu HHS. Komplikasi dari HHS akibat efek samping pengobatan adalah hipoglikemia, hipokalemia berkaitan dengan pemberian insulin. Sedangkan terjadinya edema serebral merupakan

komplikasi HHS yang ditandai dengan penurunan tingkat kesadaran, tampak lemah, dan sakit kepala (Semarawima, 2017).

### LAPORAN KASUS

Seorang Pria Tn. KH berumur 79 tahun datang ke Instalasi Gawat Darurat Ir. Soekarno Sukoharjo tanggal 18 Desember pukul 23.40. Anamnesis dilakukan secara autoanamnesis pada pasien tanggal 19 Desember 2024 di bangsal Cempaka Bawah, dengan keluhan lemas sejak 1 minggu SMRS. Keluhan disertai dengan pusing (+), nyeri dan kaku di badan sudah seminggu, sering buang air kecil, air seni pernah berwarna merah, makan sulit namun minum masih mau, BAB tidak ada keluhan. Keluhan lain seperti mual dan muntah (-), demam (-), batuk dan pilek (-), nyeri perut (+). Pasien sudah sempat berobat ke klinik dan hasil laboratorium gula darah hasil High, Asam urat hasil 8,1. Pasien memiliki riwayat hipertensi dan diabetes mellitus tidak terkontrol. Keluarga pasien

mengatakan tidak memiliki keluhan yang sama dengan pasien dan memiliki riwayat penyakit keluarga diabetes mellitus dan asam urat (terkontrol obat) yang dialami pada saat ini. Pasien bekerja sebagai wiraswasta di kampungnya namun saat ini pasien tidak dapat bekerja. Kebersihan diri pasien baik. Pasien memiliki riwayat sering minum es teh manis setiap hari, konsumsi tape setiap hari, dan jarang makan sayur. Riwayat merokok dan konsumsi alkohol disangkal.

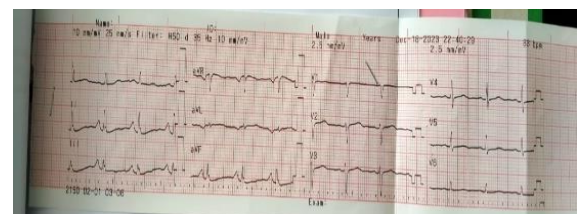
Pemeriksaan fisik pasien didapatkan keadaan pasien tampak lemah, kompos mentis (GCS E4V5M6) dengan tanda vital berat badan 55 kg, tinggi badan 155 cm IMT 22,9, tekanan darah 127/84 mmHg, suhu 36,2°C, denyut nadi 67 x/menit, laju napas 24 x/menit, saturasi oksigen 91% free air, dengan O<sub>2</sub> nasal canul 4 lpm 97%. Pemeriksaan kepala dan leher didapatkan : normocephal, konjungtiva tidak anemis, sklera tidak ikterik, telinga dalam batas normal, hidung dalam batas

normal, tenggorokan dalam batas normal. Tidak didapatkan pembesaran kelenjar getah bening dan peningkatan tekanan vena jugularis, kulit turgor tidak lambat, tidak sianosis. Pemeriksaan toraks dan jantung tidak ditemukan kelainan. Pada pemeriksaan fisik abdomen lengkap tidak ditemukan adanya distensi, tidak tampak pelebaran vena abdomen, auskultasi suara bising usus (+) normal, perkusi pekak beralih (-), palpasi undulasi test (-), hepar dan lien dalam batas normal. Pemeriksaan penunjang yang dilakukan pada pasien adalah pemeriksaan laboratorium darah lengkap, EKG, Analisa Gas darah, pemeriksaan urin rutin, serta elektrolit. Didapatkan hasil laboratorium darah lengkap pada tabel 1., urinalisis Pemeriksaan Analisa Gas Darah, dengan hasil pada tabel 2. serta pemeriksaan EKG didapatkan kesan normal dengan sinus ritmis.

Tabel 6. Pemeriksaan Hematologi Pasien (18/12/2023)

Pemeriksaan	Hasil	Normal
Leukosit	6,6	3,8-10,6
Eritrosit	5,91 (H)*	4,40-5,90

Hemoglobin	16,5	13,2-17,3
Hematokrit	51,7	40 – 52
MCV	87,5	80 – 100
MCH	27,9	26 – 35
MCHC	31,9 (L)*	32 – 37
Trombosit	284	150 – 450
RDW-CV	12,7	11,5 – 14,5
PDW	10,9	10 – 14,0
MPV	10,2	9 – 13,3
P-LCR	26,0	22 – 29,8
PCT	0,29	0,14 – 2,0
NRBC	0,00	0 – 1
Neutrofil	75,8 (H)*	53 – 75
Limfosit	15,8 (L)*	25 – 40
Monosit	7,90	2 – 8
Eosinophil	0,00 (L)*	2 – 4
Basophil	0,50	0 – 1
Rasio N/L	4,8 (H)*	<3,30
GDS	512 (H)*	70 – 120
Ureum	96,4 (H)*	0 – 31
Creatinin	1,43 (H)*	0,6 – 1
Natrium	123,9 (L)*	135 – 147
Kalium	4,92	3,5 – 5,0
Chlorida	89,4 (L)*	95 – 105



Gambar 1. EKG 18 Desember 2023 Pada pemeriksaan EKG didapatkan irama sinus rhytme

Tabel 2. Pemeriksaan Analisa Gas Darah Pasien (18/12/2023)

Pemeriksaan	Hasil	Normal
KIMIA KLINIK		
BGA		
Barometer	748,5	
Temperatur	36,2	
CT	46,4	
Hemoglobin		
FIO2	44	
PH	7,37 (L)*	7,37 – 7,45
PCO2	54,8 (H)*	23,0 – 44,0
PO2	191,8 (H)*	71,0 – 104,0
BE	3,7 (H)*	-2 – + 3
TCO2	32,6(H)*	22 – 29
HCO3	30,9(H)*	22,0 – 29,0

SO2	100(H)*	94 – 98
AaDO2	57,1	

Tabel 3. Pemeriksaan Urin Rutin Pasien  
(23/12/2023)

Pemeriksaan	Hasil	Normal
<b>MAKROSKOPIS</b>		
Warna	Kuning	Kuning
Kejernihan	Jernih	Jernih
Berat Jenis	1.030	4,8 – 7,4
PH	6,0	Negatif
<b>KIMIA</b>		
Eritrosit	POS (1+)	Negatif
Leukosit	Negatif	Negatif
Bilirubin	Negatif	Negatif
Urobilinogen	Negatif	Negatif
Keton	Positif	Negatif
Protein	Negatif	Negatif
Glukosa	Negatif	Negatif
<b>SEDIMEN</b>		
Eritrosit	1-2	0 – 1
Leukosit	1-3	0 – 6
Silinder	Negatif	
Kristal	Negatif	
Epitel	Positif	Negatif
Lain-lain	Bakteri (+) Jamur (+)	

Osmolalitas :

$$(2 \text{ Na} + (\text{GDS}/18 \times \text{Urea}/6) ) = (2 \times 123/18 + (512/18 \times 96/6)) = 246 + (28,44 \times 16) = \mathbf{694 \text{ mOsm/kg}}$$

Menurut anamnesis, pemeriksaan fisik, dan pemeriksaan penunjang pasien didiagnosis dengan DM 2NO, Hiperglikemia, Hiperglikemia Hyperosmolar state (HHS), Anorexia Geriatri, dan Hiperuricemia. Kemudian mendapat tatalaksana dari IGD infus NaCL

loading 500 cc lanjut 20 tpm, Injeksi Insulin Rapid (Novorapid) 20 UI Intravena extra, Injeksi Antalgin 1 A/8 jam, Injeksi Omeprazol 1 vial/12 jam, Curcuma 3 x 1, Allopurinol 100 mg 2 x 1. Selanjutnya kasus pasien dilaporkan kepada dokter spesialis penyakit dalam dan mendapat advice terapi lanjut, D40% (saat monitoring GDS turun sekitar 60 mg/dL), novorapid sliding scale/6, novorapid syringe pump 2 unit/jam s/d GDS < 200 mg/dL, injeksi ceftriaxone 1 gram/12 jam, diet DM peroral lunak, dan dilakukan di perawatan di bangsal gladiol bawah.

## PEMBAHASAN

Kasus ini merupakan kejadian yang jarang ditemukan, jika ada risiko mortalitas yang tinggi, sehingga perlunya penanganan lebih baik mengenai kasus ini. Seorang pasien diabetes mellitus berusia 79 tahun dengan pengobatan tidak teratur, pasien meminum obat jika keluhan muncul dan tidak mengetahui risiko yang akan

terjadi jika tidak minum obat teratur, selain itu pasien mengeluhkan lemas terus menerus, diikuti dengan keluhan pusing, nyeri otot dan sendi, sulit makan, serta mengakui pernah kencing berwarna merah.

Hal ini sesuai dengan teori HHS sering terjadi pada pasien usia lanjut dengan Diabetes Mellitus tipe 2. Faktor predisposisi terjadinya HHS salah satunya yaitu adanya komorbid, paling sering penyebabnya adalah infeksi (57,1) misalnya ISK, selain itu pada pasien memiliki riwayat minum obat tidak teratur. Faktor-faktor inilah yang dapat mencetuskan terjadinya HHS (Sudoyo, 2016).

Dari anamnesis keluarga biasanya faktor penyebab pasien datang ke rumah sakit adalah poliuria, polidipsia, penurunan berat badan, dan penurunan kesadaran (PPK IDI, 2017). Untuk menentukan pasien pengidap HHS perlu dinilai sebagai berikut:

- Hipovolemia ditandai takikardia (heart rate >100bpm) dan atau

hipotensi (tekanan darah sistole <100 mmHg) (Mustafa *et al*, 2023).

- Osmolalitas  $\geq 320$  mOsm/kg (Menggunakan rumus  $(2Na^{++} + Glukosa/18 + BUN (Urea)/2,8)$  (Adeyinka & Kondamudi, 2023).
- Marker hiperglikemia  $\geq 30$  mmol/L (Mustafa *et al*, 2023), atau Kadar glukosa plasma > 600 mg/dl (ADA, 2021)
- Tanpa hiperketonemia ( $\leq 3,0$  mmol/L)
- Tanpa Asidosis (pH  $\geq 7,3$ )
- Bicarbonate  $\geq 15,0$  mmol/L (Mustafa *et al.*, 2023).

Meskipun terjadi kehilangan elektrolit yang parah dan penurunan volume total tubuh, seringkali penderita HHS tidak terlihat mengalami dehidrasi karena hipertonisitas menyebabkan pemeliharaan volume intravaskular, (menyebabkan pergerakan air dari ruang intraseluler ke ekstraseluler) (Mustafa *et al.*, 2023).

Pada pasien kasus ini dijumpai adanya infeksi, gula darah plasma 512. Hasil osmolalitas 694 mOsm/kg ( $\geq 320$  mOsm/kg). Pada pemeriksaan analisa gas darah untuk membedakan HHS dari KAD yaitu didapatkan pH 7,37 (tanpa asidosis) dan bicarbonat 30,9 ( $\geq 15,0$  mmol/dL). Kemudian pada urinalisa didapatkan adanya infeksi ditunjukkan adanya eritrosit, keton + (tanpa hiperketonemia), serta bakteri dan jamur.

Tujuan utama penatalaksanaan HHS adalah untuk menormalisasi kadar glukosa darah sekaligus mencegah terjadinya trombosis vena maupun arteri, ulkus pada ekstremitas, serta komplikasi lain seperti edema serebral. Untuk mencapai tujuan terapi tersebut, prinsip penatalaksanaan pada HHS adalah; (1) rehidrasi adekuat secara intravena; (2) Pengaturan elektrolit; (3) pemberian insulin secara intravena; (4) diagnosis serta penatalaksanaan awal terkait faktor pencetus dan masalah

yang mendahului HHS (Linggabudi *et al.*, 2022).

Terapi medikamentosa yang diberikan kepada pasien sudah sesuai untuk penyakit HHS dan memberikan perbaikan gejala terhadap pasien. Tatalaksana yang diberikan yaitu NaCl 0,9% untuk rehidrasi adekuat. Pemberian NaCl 0,45% jika osmolalitas tidak mengalami penurunan setelah rehidrasi adekuat. Jika evaluasi menunjukkan angka normal maka cairan diganti NaCl 0,45% (Sudoyo, 2016).

Pada penggantian elektrolit, target konsentrasi kalium adalah 4.0-5.0 mEq/L. Jika kalium sebelum terapi  $< 3,3$  mmol/L maka berikan kalium dengan dosis 40 mmol/L; jika kadar kalium 3,3-4,9 mmol/L maka diberikan kalium dengan dosis 20-30 mmol/jam (Linggabudi *et al.*, 2022); Jika kalium lebih besar dari 5,0 mEq/L, konsentrasi kalium harus diturunkan sampai dibawah 5,0 mEq/L, dengan monitoring setiap 2 jam (Sudoyo, 2016).

Setelah pemberian cairan adekuat dilanjutkan injeksi Insulin, Pemberian cairan insulin pada tahap awal juga menggunakan dosis 0,05 - 0,1 IU/kgBB. Berat badan pasien 55 kg sehingga dibutuhkan insulin 2-5 unit/jam.

Penurunan gula darah secara cepat dengan insulin yang tidak direkomendasikan dapat menyebabkan kolapsnya pembuluh darah. Pastikan cairan telah diberikan secara adekuat sebelum memulai memberikan insulin. Jika insulin diberikan sebelum pemberian cairan, maka cairan akan berpindah ke intrasel dan berpotensi menyebabkan perburukan hipotensi, kolaps vaskular, atau mortalitas. Insulin sebaiknya diberikan dengan bolus awal 0,15U/kgBB secara intravena, diikuti dengan drip 0,1/kgBB, dengan target glukosa 250-300 mg/dL. Laju penurunan glukosa darah diharapkan 50-70 mg/dL setiap jam, jika belum mencapai angka tersebut maka dosis insulin dapat ditingkatkan. Jika kadar

glukosa darah < 300 mg/dL, insulin tetap diberikan dengan diturunkan dosis secara perlahan (Sliding scale). Targetnya adalah kesadaran pasien yang membaik dan osmolaritas serum yang teresolusi (Sudoyo, 2016).

Kemudian pasien di berikan injeksi antalgin sebagai NSAID, injeksi omeprazole untuk PPI inhibitor, curcuma sebagai hepatoprotektor, dan Allopurinol 100 mg 2 x 1 (Xantine Oxydase Inhibitor).

Selanjutnya pada pemeriksaan urin rutin menandakan adanya infeksi saluran kemih, sehingga perlu menentukan antibiotik yang dipilih. Pengobatan awal dapat menggunakan antibiotik spektrum luas seperti Ceftriaxone (antibiotik golongan sefalosporin untuk infeksi bakteri gram + dan -). Antibiotik dapat diberikan jika ada kecurigaan infeksi sebagai pencetus, pengendalian berbagai faktor pencetus penting untuk dilakukan. Indikator awal sepsis pada pasien HHS ditandai dengan peningkatan

konsentrasi C-reactive protein dan interleukin 6. Pemberian oksigen apabila  $PO_2 < 80$  mmHg. Pemberian Heparin apabila terdapat DIC (Perkumpulan Endokrinologi Indonesia, 2021). Prognosis pada pasien ini baik, karena telah mendapatkan terapi yang sesuai untuk penyakit HHS.

## KESIMPULAN DAN SARAN

Telah dilaporkan kasus seorang pria berumur berumur 79 tahun. Diagnosis pada kasus tersebut didapatkan dari anamnesis, pemeriksaan fisik dan pemeriksaan penunjang yaitu keluhan utama lemas. Keluhan disertai pusing, nyeri perut, terasa nyeri dan kaku dibadan sejak seminggu, sering buang air kecil, pusing, air seni pernah berwarna merah, nafsu makan menurun. memiliki riwayat hipertensi dan diabetes mellitus tidak terkontrol. Pemeriksaan fisik pasien tampak lemah dan compos mentis, serta tanda vital dalam batas normal. Pemeriksaan penunjang elektrokardiografi normal,

darah lengkap didapatkan gula darah sewaktu 512 mg/dL (tinggi), ureum 96,4 mg/dL (tinggi), kreatinin 1,43 mg/dL (tinggi), natrium 123,9 mmol/L (rendah), Chlorida 89,4 mmol/L (rendah). pH 7,37 (rendah),  $PCO_2$  54,8 mmHg (tinggi),  $HCO_3$  30,9 mmol/L (tinggi), Asam urat hasil 8,1 mg/dL (tinggi), urin didapatkan eritrosit positif satu, epitel, bakteri dan jamur. Penatalaksanaan status hiperosmolar hiperglikemia menekankan perlunya pemantauan ketat dan hati-hati selama perawatan sesuai tujuan pengobatan agar pasien dapat terhindar dari berbagai komplikasi yang dapat mengancam nyawa.

## DAFTAR PUSTAKA

- Pangribowo, S. (2020). InfoDATIN: Tetap Produktif, Cegah, dan Atasi Diabetes Melitus. Jakarta, Kementerian Kesehatan Republik Indonesia.
- Perkumpulan Endokrinologi Indonesia, 2021. Pedoman Pengelolaan dan Pencegahan Diabetes Melitus Dewasa Tipe 2 di Indonesia. 1<sup>st</sup> ed. Jakarta: PB PERKENI.

- Aldhaeefi M, Aldardeer NF, Alkhani N, Alqarni SM, Alhammad AM, Alshaya Al. Updates in the Management of Hyperglycemic Crisis. *Front Clin Diabetes Healthc.* 2022 Feb 9; 2: 820728. doi : 10.3389/fcdhc. 2021. 820728.
- Adeyinka A, Kondamudi NP. (2023) [Last Updated 2023 August 12]. In : *StatPearls [Internet]*. [Online] Available at: <https://www.ncbi.nlm.nih.gov/books/NBK482142>
- Linggabudi IGB, Salsabila R, Fitroningtyas EA. Hyperosmolar Hyperglycemic State (HHS). *Jurnal Syntax Fusion.* 2022; 2(2): pp. 235-240.
- Kementerian Kesehatan. Keputusan Menteri Kesehatan Republik Indonesia No. HK.01.07/MENKES/603/2020 Tentang Pedoman Nasional Pelayanan Kedokteran Tata Laksana Diabetes Melitus Tipe 2 Dewasa. 2021
- Semarawima G. (2017). Status Hiperosmolar Hiperqlikemik : Ru,ah Sakit Umum Sanglah Denpasar Bali. *Medicina.*; 48 (1): 49–53
- Sudoyo, A.W., 2016. *Buku Ajar Ilmu Penyakit Dalam.* 6 ed. Yogyakarta: Sagung Seto.
- Ikatan Dokter Indonesia. 2017. *Panduan Praktik Klinis bagi Dokter di Fasilitas Kesehatan Primer.* Ed 1, cetakan II. Jakarta: IDI. pp. 368-369.
- Mustafa OG, Haq M, Dashora U, Castro E, Dhatariya KK. Management of Hyperosmolar in Adults: An update guideline from the Joint British Diabetes Societies (JBDS) for Inpatient Care Group. *Diabetic Medicine.* 2022. <https://doi.org/10.1111/dme.15005>