

[Case Report]

## TN. W, 64 TAHUN DENGAN ASITES MASIF, EDEMA GENERALISATA, DAN EFUSI PLEURA BILATERAL

*Mr. W, a 64-Year-Old Man with Massive Ascites, Generalized Edema, and Bilateral Pleural Effusion*

Adinda Zahrin Nisrina Naura<sup>1</sup>, Marcellino Mettafortuna<sup>2</sup>

<sup>1</sup>Fakultas Kedokteran, Universitas Muhammadiyah Surakarta

<sup>2</sup>Bagian Ilmu Penyakit Dalam RSUP Surakarta

Korespondensi: Adinda Zahrin Nisrina Naura

Alamat email: [j510245132@student.ums.ac.id](mailto:j510245132@student.ums.ac.id)

### ABSTRAK

**Pendahuluan:** Asites merupakan salah satu manifestasi dekompensasi sirosis yang paling sering ditemukan dan berkaitan dengan retensi cairan sistemik akibat hipertensi portal serta gangguan fungsi hepatoseluler. Penegakan etiologi asites sangat penting karena menentukan arah terapi dan prognosis. **Ilustrasi Kasus:** Seorang laki-laki usia 64 tahun datang dengan keluhan perut membesar progresif selama dua bulan, disertai edema ekstremitas bawah dan efusi pleura bilateral. Pemeriksaan fisik menunjukkan asites derajat tiga dan hipoalbuminemia berat. USG abdomen menunjukkan asites masif dan tanda insufisiensi ginjal. Temuan klinis sangat mengarah pada sirosis hepatic dekompensata, namun diagnosis pasti belum dapat ditegakkan karena belum dilakukan parasentesis diagnostik serta evaluasi etiologi sirosis. Pasien telah mendapatkan tata laksana awal berupa restriksi natrium, spironolakton 100 mg/hari, furosemid injeksi, koreksi nutrisi, hepatoprotektor, dan terapi suportif sesuai pedoman PAPDI, KASL, dan algoritma JSH. **Hasil :** Evaluasi klinis dan penunjang menunjukkan retensi cairan dengan asites masif, efusi pleura bilateral, dan edema perifer yang membaik setelah terapi diuretik dan restriksi natrium, meski etiologi asites belum terkonfirmasi. **Kesimpulan:** Kasus ini menunjukkan gambaran asites derajat lanjut yang paling konsisten dengan sirosis hepatic dekompensata, namun etiologi pasti masih memerlukan konfirmasi melalui parasentesis serta pemeriksaan lanjutan. Tata laksana pada pasien saat ini difokuskan pada stabilisasi dan penanganan asites sebagai prioritas utama.

**Kata Kunci:** Asites, Sirosis Hepatik, Hipertensi Portal, Hipoalbuminemia, Efusi Pleura

### ABSTRACT

**Introduction:** Ascites is one of the most common manifestations of decompensated cirrhosis and is closely related to systemic fluid retention caused by portal hypertension and impaired hepatocellular function. Determining the etiology of ascites is essential because it guides management and influences prognosis. **Case Illustration:** A 64-year-old male presented with progressive abdominal distension for two months accompanied by lower-extremity edema and bilateral pleural effusion. Physical examination revealed grade-3 ascites, while laboratory findings showed severe hypoalbuminemia. Abdominal ultrasonography demonstrated massive ascites and bilateral renal insufficiency. The overall clinical presentation was highly suggestive of decompensated liver cirrhosis; however, a definitive diagnosis could not be established because diagnostic paracentesis and an etiologic workup for cirrhosis had not yet been performed. The patient received initial management including sodium restriction, spironolactone 100 mg/day, intravenous furosemide, nutritional optimization, hepatoprotective therapy, and supportive measures in accordance with PAPDI, KASL, and JSH guidelines. **Result :** Clinical and supportive evaluations demonstrated fluid retention with massive ascites, bilateral pleural effusion, and peripheral edema, which improved after diuretic therapy and sodium restriction, although ascites etiology remains unconfirmed. **Conclusion:** This case illustrates advanced ascites most consistent with decompensated liver cirrhosis; however, confirming the etiology requires diagnostic paracentesis and further evaluation. Current management is focused on stabilization and treatment of ascites as the primary priority.

**Keywords:** Ascites, Liver Cirrhosis, Portal Hypertension, Hypoalbuminemia, Pleural Effusion

## PENDAHULUAN

Asites merupakan salah satu manifestasi klinis yang paling sering ditemukan pada pasien dengan dekomposisi sirosis hepatitis dan berkaitan erat dengan retensi cairan sistemik. Secara epidemiologis, sirosis hepatitis merupakan penyebab utama asites, mencakup sekitar 75% dari seluruh kasus yang ada. Mekanisme pembentukan asites ini melibatkan proses kompleks yang dipicu oleh hipertensi portal yang meningkatkan tekanan hidrostatik sinusoidal serta penurunan kapasitas hati dalam mensintesis albumin. Hipoalbuminemia yang terjadi menurunkan tekanan onkotik plasma, sehingga memudahkan cairan merembes keluar ke rongga peritoneum dan jaringan perifer. Selain itu, hipertensi portal juga memicu vasodilatasi splanknik yang menyebabkan penurunan volume darah arteri efektif, yang kemudian mengaktifkan sistem renin-angiotensin-aldosteron (RAAS) untuk menahan natrium dan air (JAMA, 2023; PAPDI, 2024).

Manifestasi asites masif sering kali diikuti oleh komplikasi lain seperti edema perifer dan efusi pleura bilateral, yang dapat terjadi akibat migrasi cairan asites melalui defek

mikroskopis pada diafragma. Penegakan etiologi asites secara akurat sangat penting karena akan menentukan arah terapi, manajemen komplikasi, serta prognosis jangka panjang bagi pasien. Laporan kasus ini menyajikan gambaran klinis seorang laki-laki berusia 64 tahun dengan asites derajat tiga (masif), edema generalisata, dan efusi pleura bilateral yang konsisten dengan gambaran sirosis hepatik dekomensata. Fokus utama dalam laporan ini adalah pentingnya pendekatan diagnostik yang terstruktur dan pemberian tata laksana awal guna stabilisasi kondisi pasien sesuai dengan pedoman klinis internasional dan nasional (JAMA, 2023; PAPDI, 2024).

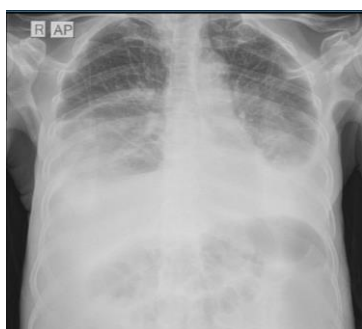## METODE/LAPORAN KASUS

Pasien laki-laki 64 tahun datang ke IGD RSUP Surakarta dengan keluhan perut membesar dan keras sejak  $\pm 2$  bulan terakhir, yang semakin memberat terutama dalam 2 hari terakhir hingga terasa sangat tegang seperti “papan”. Keluhan disertai pembengkakan kedua tungkai sejak 1 bulan terakhir, lebih tampak sore hari. Pasien juga mengalami cepat kenyang, nafsu makan menurun, mulut pahit, serta lemas. Buang air kecil dirasakan berkurang dengan warna urin coklat seperti teh. Pasien memiliki riwayat

hipertensi tetapi tidak rutin minum obat. Tidak ada keluhan nyeri perut, muntah, sesak, atau nyeri dada. Pasien pernah dirawat 2 bulan sebelumnya dengan keluhan serupa, namun tanpa perbaikan bermakna.

Pada pemeriksaan fisik di IGD, didapatkan keadaan umum tampak sakit sedang dengan tekanan darah 144/98 mmHg, denyut nadi 87x/menit reguler, laju napas 19x/menit reguler, suhu 36,2 °C, SpO<sub>2</sub> 95% RA. Pada pemeriksaan fisik abdomen tampak *distended* dengan kesan ascites, nyeri tekan (-), dan hepar-lien tidak teraba. Ekstremitas ditemukan edema (+/+) pada kedua tungkai. Status gizi dalam batas normal (BMI 22,9 kg/m<sup>2</sup>).

Pemeriksaan laboratorium menunjukkan ureum meningkat (62 mg/dL), SGOT meningkat (310 U/L), dan SGPT meningkat (196 U/L). Albumin menurun (2,3 g/dL). Pemeriksaan serologi HBsAg negatif.



Gambar 1. Rontgen Thorax AP di RSUP Surakarta 27/10/2025

Pemeriksaan radiologi thorax menunjukkan bronkopneumonia dan efusi pleura bilateral. Pemeriksaan USG abdomen menunjukkan ascites, efusi pleura bilateral, serta insufisiensi renal bilateral dengan peningkatan *echogenicity* ginjal. Pemeriksaan EKG menunjukkan *sinus rhythm* dengan *low voltage*.

Terapi non-farmakologis meliputi bed rest, posisi semi-Fowler, diet rendah natrium (<2 g/hari), pembatasan cairan 1.000–1.500 mL/hari, serta pengaturan nutrisi dengan kebutuhan energi 30–35 kkal/kgBB/hari dan protein 0,6–0,8 g/kgBB/hari. Pasien dianjurkan mengonsumsi porsi kecil namun sering serta melakukan aktivitas ringan sesuai toleransi, dengan target penurunan berat badan sekitar 0,5 kg per hari sebagai indikator respon diuresis.

Pasien didiagnosis *Generalized Oedema* ec susp. Sirosis hepatis sesuai dengan anamnesis, pemeriksaan fisik, dan pemeriksaan penunjang.

Terapi farmakologis utama berupa kombinasi diuretik yaitu furosemide (injeksi, dengan penyesuaian dosis selama perawatan) dan spironolactone 100 mg/hari, yang ditujukan untuk mengurangi asites dan edema perifer. Selain itu diberikan terapi

supportif berupa SNMC injeksi, ursodeoxycholic acid (UDCA), curcuma, serta proteksi gastrointestinal dengan omeprazole dan sucralfate. Pasien juga mendapatkan bisoprolol (Concor) 1,25 mg/hari sesuai indikasi kardiovaskular. Cairan intravena NaCl 0,9% diberikan dalam jumlah terbatas dengan pemantauan ketat keseimbangan cairan.

Selama perawatan, dilakukan monitoring ketat terhadap tanda vital, keseimbangan cairan (intake–output), berat badan, serta pemeriksaan laboratorium serial fungsi hati dan ginjal. Pada hari ketiga perawatan, tampak perbaikan bermakna fungsi hati dengan penurunan nilai SGOT dan SGPT. Secara klinis, pasien menunjukkan penurunan derajat asites dan edema ekstremitas secara bertahap hingga hari kelima perawatan.

Pada tanggal 1 November 2025, kondisi pasien dinilai stabil dengan perbaikan klinis, sehingga terapi dialihkan ke regimen oral dan pasien dipersiapkan untuk rawat jalan. Pada kontrol poli penyakit dalam tanggal 10 November 2025, pasien masih mengeluhkan keluhan sisa berupa lemas dan edema ringan, namun tidak ditemukan tanda perburukan akut.

Terapi pemeliharaan dilanjutkan dengan diuretik oral, hepatoprotektor, dan proteksi gastrointestinal, serta direncanakan kontrol lanjutan dengan evaluasi kadar albumin.

Secara keseluruhan, pasien menunjukkan respons klinis yang baik terhadap terapi konservatif, ditandai dengan perbaikan klinis dan laboratoris, meskipun tetap memerlukan monitoring jangka panjang mengingat sifat penyakit yang kronik dan progresif.

## PEMBAHASAN

Pasien datang dengan keluhan utama perut membesar yang berlangsung progresif selama kurang lebih dua bulan, disertai pembengkakan kedua tungkai bawah. Pemeriksaan fisik menunjukkan distensi abdomen dengan temuan pekak alih serta undulasi (+) yang menandakan adanya penumpukan cairan dalam jumlah besar. Berdasarkan klasifikasi derajat asites, kondisi ini termasuk asites derajat tiga (asites masif), yaitu keadaan ketika distensi abdomen tampak sangat jelas dan cairan bebas memenuhi rongga peritoneum. Pasien juga mengalami edema ekstremitas bawah bilateral dan penurunan suara

napas pada kedua basal paru, sesuai dengan temuan efusi pleura bilateral pada ultrasonografi. Pemeriksaan laboratorium mengungkapkan hipoalbuminemia berat (2,3 g/dL) serta peningkatan SGOT dan SGPT yang menunjukkan adanya kerusakan hepatoseluler. Pemeriksaan ultrasonografi abdomen juga menunjukkan tanda insufisiensi ginjal bilateral. Keseluruhan temuan klinis dan penunjang tersebut menunjukkan adanya retensi cairan sistemik yang meluas meliputi asites masif, edema perifer, serta efusi pleura.

Pada pasien dengan asites, penilaian faktor risiko perlu mempertimbangkan tiga kemungkinan penyebab, yaitu apakah asites disebabkan oleh penyakit hati, oleh kondisi non-hepatik, atau merupakan asites campuran.

Classification	Cause of ascites
Liver disease	Liver cirrhosis Acute liver failure Budd-Chiari syndrome Sinusoidal obstruction syndrome
Non-hepatic cause	Cancer (peritoneal carcinomatosis, massive liver metastases, etc.) Tuberculous peritonitis Heart failure Pancreatitis Nephrotic syndrome Postoperative lymphatic leak Myxedema
Mixed ascites	Cirrhosis plus another cause for ascites

Gambar 2. Diagnosis banding asites (KASL, 2018)

Cedera hati kronis dapat menyebabkan proses inflamasi persisten yang memicu aktivasi *hepatic myofibroblasts* dan makrofag. Aktivasi ini meningkatkan deposisi kolagen dan fibrosis pada matriks ekstraseluler, memutuskan

hubungan normal antara hepatosit dan sinusoid, serta membentuk nodul regeneratif yang menghambat aliran darah portal (JAMA, 2023). Hambatan aliran portal inilah yang berperan penting dalam timbulnya hipertensi portal, yang menjadi dasar terjadinya berbagai manifestasi dekompensasi sirosis. Kerusakan hepatosit juga menurunkan kapasitas hati dalam menjalankan fungsi metabolik termasuk sintesis albumin, faktor koagulasi, hormon, dan berbagai protein penting lainnya (JAMA, 2023). Penurunan kapasitas sintesis ini memiliki implikasi luas terhadap homeostasis dan hemodinamika tubuh.

Perkembangan hipertensi portal tidak hanya disebabkan oleh perubahan struktural. Ketidakseimbangan mediator vaskular juga berkontribusi, di mana terjadi peningkatan sinyal vasokonstriktor seperti endotelin-1 dan penurunan produksi vasodilator seperti *nitric oxide*. Hal ini semakin meningkatkan resistensi intrahepatik dan tekanan sinusoidal (JAMA, 2023). Ketika gradien tekanan portal mencapai  $\geq 10$  mmHg, pasien mulai mengalami manifestasi dekompensasi seperti varises, asites, dan ensefalopati hepatic. Hipertensi portal juga menurunkan volume darah arteri efektif dan

memicu aktivasi RAAS, aktivitas saraf simpatis, serta sekresi vasopresin. Aktivasi kompensatorik inilah yang menyebabkan retensi natrium dan air, memperluas volume cairan tubuh, dan berperan besar dalam terbentuknya asites.

Mekanisme terbentuknya asites pada sirosis dapat dijelaskan melalui Hukum Starling. Pada kondisi normal, tekanan darah kapiler cenderung mendorong cairan keluar, sedangkan tekanan onkotik plasma yang sangat bergantung pada kadar albumin, menarik cairan kembali ke intravaskular. Tekanan hidrostatik interstisial mendorong cairan kembali masuk, sementara tekanan osmotik koloid interstisial menarik cairan ke ruang interstisial. Sirosis mengganggu hampir seluruh komponen ini. Hipertensi portal meningkatkan tekanan hidrostatik sinusoidal sehingga lebih banyak cairan merembes ke jaringan dan akhirnya ke rongga peritoneum. Penurunan sintesis albumin pada sirosis menurunkan tekanan onkotik plasma, sehingga kemampuan tubuh menarik cairan kembali ke intravaskular melemah (Buku Ajar IPD Edisi VII). Di sisi lain, vasodilatasi splanknik luas akibat peningkatan *nitric oxide* menurunkan volume darah arteri efektif dan selanjutnya

mengaktifkan RAAS, menghasilkan retensi natrium dan air. Retensi cairan sistemik akibat mekanisme ini menciptakan gaya filtrasi bersih yang tinggi dan menjelaskan akumulasi cairan dalam jumlah besar pada rongga peritoneum (JAMA, 2023; Buku Ajar IPD Edisi VII).

Efusi pleura pada pasien ini dapat dipahami dalam konteks patofisiologi yang sama. *Hepatic hydrothorax* umumnya terjadi pada pasien dengan sirosis dan ditemukan pada sekitar 5–10% kasus. Cairan asites dapat bermigrasi ke rongga pleura melalui defek mikroskopis pada diafragma, terutama di sisi kanan, seiring meningkatnya tekanan intraabdominal dan produksi limfe hepatic (Buku Ajar IPD Edisi VII). Hal ini konsisten dengan gambaran efusi pleura bilateral, yang sering kali memperburuk kondisi pernapasan pasien sirosis dekompensata.

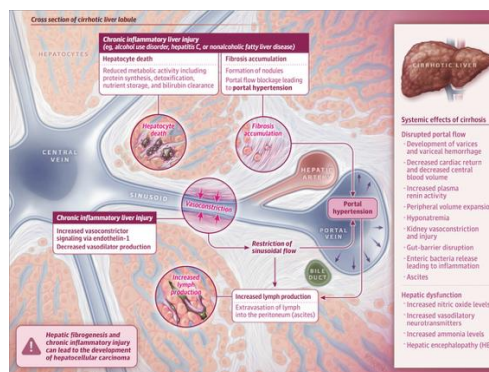
Edema perifer yang ditemukan pada pasien juga selaras dengan mekanisme sirosis dekompensata. Hipoalbuminemia menurunkan tekanan onkotik plasma sehingga cairan lebih mudah keluar ke jaringan perifer. Aktivasi RAAS yang mempertahankan natrium dan air semakin memperparah keadaan, dan asites masif dapat menghambat aliran vena dari ekstremitas bawah,

sehingga memperkuat pembentukan edema (JAMA, 2023; PAPDI, 2024).

Dari sisi epidemiologi, sirosis merupakan etiologi tersering asites yaitu sekitar 75% dari seluruh kasus, diikuti oleh keganasan peritoneum sekitar 12%, gagal jantung 5%, dan peritonitis tuberkulosis sekitar 2% (PAPDI, 2024). Distribusi ini menegaskan bahwa pada pasien dengan asites masif, etiologi hepatic harus menjadi pertimbangan utama. Pada kasus ini, gambaran peningkatan transaminase, hipoalbuminemia berat, asites masif, efusi pleura, dan edema perifer sangat konsisten dengan proses sirosis hepatic dekomensata. Tidak terdapat tanda gagal jantung, seperti peningkatan JVP atau ortopnea, dan tidak ditemukan bukti retensi cairan primer akibat penyakit ginjal. Malnutrisi memang dapat menyebabkan edema perifer, namun PAPDI (2024) menegaskan bahwa malnutrisi jarang menimbulkan asites masif sehingga tidak sejalan dengan gambaran klinis pasien.

Dengan mengintegrasikan data klinis pasien dan dua referensi utama tersebut, dapat disimpulkan bahwa seluruh manifestasi pada pasien, mulai dari asites masif, efusi pleura,

hingga edema perifer paling sesuai dengan mekanisme patofisiologi sirosis hepatic dekomensata. Interaksi antara fibrosis struktural, hipertensi portal, gangguan hemodinamik, penurunan sintesis albumin, serta aktivasi kompensasi neurohormonal membentuk dasar terbentuknya retensi cairan sistemik yang luas pada kasus ini (JAMA, 2023; PAPDI, 2024; Buku Ajar IPD Edisi VII).



Gambar 3. Dampak Hipertensi Portal dan Insufisiensi Hati terhadap Patofisiologi Sirosis (JAMA, 2023)

Karakteristik	Penyakit yang mendasari																		
	<table border="1"> <thead> <tr> <th>Gagal jantung</th> <th>Sirosis hati</th> <th>Gagal ginjal</th> </tr> </thead> <tbody> <tr> <td>Anamnesis</td> <td>Riwayat infeksi hepatitis (sakit kuning), riwayat konsumsi alkohol, riwayat hipertensi atau diabetes, riwayat infeksi tunggorkan yang mengarah ke NAFD, hematemesis melena</td> <td>Sesak napas, riwayat diabetes dan hipertensi, riwayat infeksi tunggorkan yang tidak diobati secara adekuat, riwayat trauma, lupus</td> </tr> <tr> <td>Pemeriksaan fisik</td> <td>Ronki peningkatan JVP, pelebaran ukuran jantung, murmur, asites dengan edema tungkai</td> <td>Skleria ikterik, stigmata sirosis (spider nevi, caput medusae), hati teraba membesar atau tidak teraba, perikardial friction rub</td> <td>Tekanan darah tinggi, tanda periferod (peningkatan tekanan vena jugular, rihoki dan edema), gangguan penglihatan (komplikasi retinopati diabetes), gejala uremia seperti mual, pericardial friction rub</td> </tr> <tr> <td>Karakteristik asites dan edema</td> <td>Asites disertai edema. Edema tungkai yang terjadi setelah beraktivitas (malam hari)</td> <td>Asites (terlihat jelas jika jumlah asites lebih dari 1000 cci)</td> <td>Pada sindrom nefrotik, edema terjadi pada pagi hari</td> </tr> <tr> <td>Pemeriksaan Penunjang</td> <td>Edema dapat terjadi pada tungkai dan bersifat pitting</td> <td>Kreatinin serum, anemia, natrium, kalium, glukosa darah, BNP, NT-proBNP, troponin, INR, CRP, urinalisis, EKG, ekokardiografi, foto toraks, angiografi hati</td> <td>Lokasi awal edema adalah kelopak mata dan wajah, setelah positif tidur semalaman</td> </tr> </tbody> </table>	Gagal jantung	Sirosis hati	Gagal ginjal	Anamnesis	Riwayat infeksi hepatitis (sakit kuning), riwayat konsumsi alkohol, riwayat hipertensi atau diabetes, riwayat infeksi tunggorkan yang mengarah ke NAFD, hematemesis melena	Sesak napas, riwayat diabetes dan hipertensi, riwayat infeksi tunggorkan yang tidak diobati secara adekuat, riwayat trauma, lupus	Pemeriksaan fisik	Ronki peningkatan JVP, pelebaran ukuran jantung, murmur, asites dengan edema tungkai	Skleria ikterik, stigmata sirosis (spider nevi, caput medusae), hati teraba membesar atau tidak teraba, perikardial friction rub	Tekanan darah tinggi, tanda periferod (peningkatan tekanan vena jugular, rihoki dan edema), gangguan penglihatan (komplikasi retinopati diabetes), gejala uremia seperti mual, pericardial friction rub	Karakteristik asites dan edema	Asites disertai edema. Edema tungkai yang terjadi setelah beraktivitas (malam hari)	Asites (terlihat jelas jika jumlah asites lebih dari 1000 cci)	Pada sindrom nefrotik, edema terjadi pada pagi hari	Pemeriksaan Penunjang	Edema dapat terjadi pada tungkai dan bersifat pitting	Kreatinin serum, anemia, natrium, kalium, glukosa darah, BNP, NT-proBNP, troponin, INR, CRP, urinalisis, EKG, ekokardiografi, foto toraks, angiografi hati	Lokasi awal edema adalah kelopak mata dan wajah, setelah positif tidur semalaman
Gagal jantung	Sirosis hati	Gagal ginjal																	
Anamnesis	Riwayat infeksi hepatitis (sakit kuning), riwayat konsumsi alkohol, riwayat hipertensi atau diabetes, riwayat infeksi tunggorkan yang mengarah ke NAFD, hematemesis melena	Sesak napas, riwayat diabetes dan hipertensi, riwayat infeksi tunggorkan yang tidak diobati secara adekuat, riwayat trauma, lupus																	
Pemeriksaan fisik	Ronki peningkatan JVP, pelebaran ukuran jantung, murmur, asites dengan edema tungkai	Skleria ikterik, stigmata sirosis (spider nevi, caput medusae), hati teraba membesar atau tidak teraba, perikardial friction rub	Tekanan darah tinggi, tanda periferod (peningkatan tekanan vena jugular, rihoki dan edema), gangguan penglihatan (komplikasi retinopati diabetes), gejala uremia seperti mual, pericardial friction rub																
Karakteristik asites dan edema	Asites disertai edema. Edema tungkai yang terjadi setelah beraktivitas (malam hari)	Asites (terlihat jelas jika jumlah asites lebih dari 1000 cci)	Pada sindrom nefrotik, edema terjadi pada pagi hari																
Pemeriksaan Penunjang	Edema dapat terjadi pada tungkai dan bersifat pitting	Kreatinin serum, anemia, natrium, kalium, glukosa darah, BNP, NT-proBNP, troponin, INR, CRP, urinalisis, EKG, ekokardiografi, foto toraks, angiografi hati	Lokasi awal edema adalah kelopak mata dan wajah, setelah positif tidur semalaman																

Gambar 4. Karakteristik Asites pada Berbagai Penyakit

Diagnosis asites pada pasien ini disusun berdasarkan integrasi temuan klinis, pemeriksaan fisik, serta pemeriksaan penunjang.

Menurut PAPDI (2024), langkah awal dalam mengevaluasi asites adalah melakukan anamnesis mendalam mengenai riwayat penyakit hati, konsumsi alkohol, infeksi hepatitis, serta tanda dan gejala yang mengarah pada hipertensi portal. Gejala seperti distensi abdomen, anoreksia, dan edema perifer merupakan gambaran yang lazim ditemukan pada pasien sirosis dengan asites. Dengan demikian, temuan anamnesis pada kasus ini konsisten dengan gambaran klinis asites akibat sirosis, meskipun etiologinya belum dapat dipastikan sepenuhnya.

KASL (2018) menegaskan bahwa *shifting dullness* memiliki akurasi diagnostik yang lebih baik dibanding *fluid wave* (pemeriksaan undulasi abdomen) dan umumnya muncul ketika cairan intraperitoneal mencapai sedikitnya 1.500 mL. PAPDI (2024) juga menyatakan bahwa *shifting dullness* merupakan pemeriksaan fisik paling andal untuk mendeteksi asites derajat sedang hingga berat, sedangkan efusi pleura dapat ditemukan pada sekitar 5–10% pasien sirosis sebagai bentuk *hepatic hydrothorax*, akibat aliran cairan melalui defek mikroskopik pada diafragma. Oleh karena itu, temuan fisik pada

kasus ini selaras dengan karakteristik asites derajat lanjut, meskipun efusi bilateral bukan temuan spesifik.

PAPDI (2024) menyatakan bahwa USG merupakan modalitas paling efisien untuk konfirmasi asites dan dapat mendeteksi cairan hingga volume 100 mL. KASL (2018) memberikan rekomendasi serupa dan menekankan bahwa USG merupakan pemeriksaan penting ketika temuan fisik tidak meyakinkan. Namun, baik PAPDI maupun KASL (2018) menekankan perlunya analisis cairan asites melalui parasentesis untuk menentukan penyebab asites, sesuatu yang belum dilakukan pada kasus ini. Selain itu, KASL (2018) menyarankan pemeriksaan BNP atau NT-proBNP untuk membedakan asites akibat gagal jantung dari asites sirosis, terutama pada pasien dengan efusi pleura bilateral dan edema perifer, sehingga pemeriksaan tersebut relevan pada kasus ini.

Sebagai pemeriksaan rutin, cairan asites yang diperoleh melalui parasentesis diagnostik harus dievaluasi secara komprehensif, termasuk pemeriksaan protein total, albumin, hitung sel, dan hitung jenis sel. *Serum–ascites albumin*

*gradient* (SAAG) merupakan parameter utama dan paling akurat dalam menentukan etiologi asites, terutama dalam membedakan asites akibat hipertensi portal dari penyebab non-portal. SAAG dihitung dengan mengurangkan kadar albumin cairan asites dari kadar albumin serum, dan kelebihanannya adalah tidak terpengaruh oleh penggunaan diuretik. Harrison (Jameson et al., 2018) menjelaskan bahwa SAAG berkorelasi langsung dengan *hepatic venous pressure gradient* dan mencerminkan tekanan dalam sinusoid hepatic.

Asites dikategorikan sebagai transudatif (*leaky*) bila SAAG  $\geq 1,1$  g/dL dan eksudatif bila SAAG  $< 1,1$  g/dL. SAAG  $\geq 1,1$  g/dL menunjukkan adanya hipertensi portal, yaitu kondisi yang mendorong perpindahan cairan ke rongga peritoneum akibat tekanan sinusoidal yang meningkat. Prinsip ini sejalan dengan Hukum Starling, di mana meskipun tekanan onkotik relatif masih mampu mempertahankan cairan di dalam pembuluh, peningkatan tekanan portal tetap mendorong terjadinya kebocoran cairan. Berbagai kondisi diketahui menyebabkan asites dengan SAAG tinggi, seperti sirosis hepatis, asites kardiogenik, trombosis vena

hepatika (sindrom Budd–Chiari), *sinusoidal obstruction syndrome*, serta metastasis hati masif. Sebaliknya, SAAG  $< 1,1$  g/dL lebih mengarah pada asites non-portal, yang lebih sering dijumpai pada tuberkulosis peritonitis, *peritoneal carcinomatosis*, atau *pancreatic ascites* (Jameson et al., 2018).

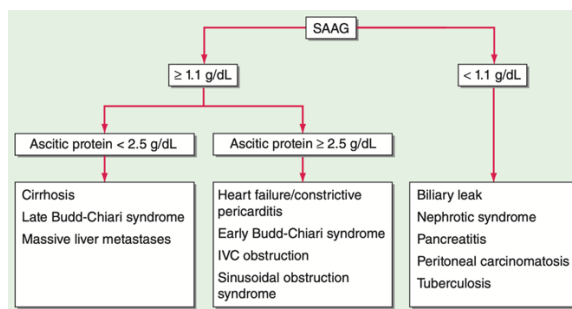
SAAG juga terbukti lebih andal dibandingkan klasifikasi transudat–eksudat klasik berbasis kadar protein asites, karena penetapan transudat bila protein  $\leq 2,5$  g/dL dan eksudat bila  $\geq 4,0$  g/dL sering kali tidak konsisten dalam praktik klinis. Meski demikian, kadar protein cairan asites tetap menjadi informasi tambahan yang penting. Pada asites dengan SAAG  $\geq 1,1$  g/dL, kadar protein  $\geq 2,5$  g/dL sering menunjukkan integritas sinusoid yang masih cukup baik, seperti pada asites kardiogenik, Budd–Chiari tahap awal, atau *sinusoidal obstruction syndrome*. Sebaliknya, kadar protein  $< 2,5$  g/dL lebih sering ditemukan pada sirosis lanjut akibat kerusakan dan fibrosis sinusoidal (Jameson et al., 2018).

Pedoman KASL (2018), PAPDI (2024), dan algoritma diagnosis asites sirotik menegaskan bahwa seluruh pasien dengan asites

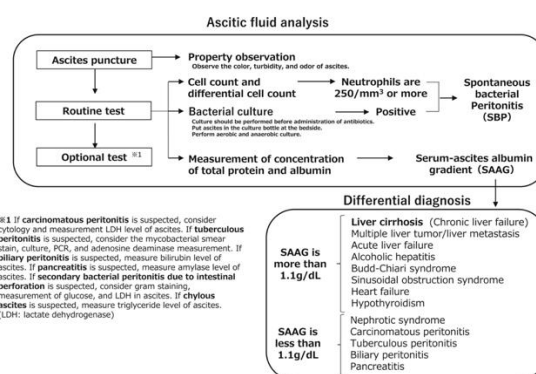
terutama onset baru atau perburukan, harus menjalani parasentesis diagnostik sebagai langkah awal. Pendekatan ini mencakup analisis SAAG, total protein, hitung sel polimorfonuklear (PMN), evaluasi makroskopik serta biokimia, dan kultur cairan. Inokulasi cairan asites langsung ke dalam botol kultur meningkatkan sensitivitas deteksi patogen pada kasus *spontaneous bacterial peritonitis* (SBP). Diagnosis SBP dapat ditegakkan apabila kultur bakteri positif atau bila jumlah neutrofil  $\geq 250/\text{mm}^3$  meskipun kultur negatif. Selain itu, *leukocyte esterase test strip* merupakan alat diagnostik sederhana dan cepat, berguna terutama di fasilitas yang kesulitan melakukan perhitungan sel manual (Yoshiji et al., 2021).

	Analysis	Diagnosis
Routine	Cell count and differential Albumin Total protein	Ascites differential diagnosis, Spontaneous bacterial peritonitis
Optional	Gram stain Culture in blood culture bottle Cytology Acid-fast bacilli smear and culture Adenosine deaminase Lactate dehydrogenase Glucose Carcinoembryonic antigen Alkaline phosphatase Amylase Triglyceride Bilirubin Urea, creatinine	Bacterial infection Malignant ascites Tuberculous peritonitis Secondary bacterial peritonitis Pancreatic ascites Chylous ascites Biliary tract perforation Urinary ascites

Gambar 5. Analisis Cairan Asites (KASL, 2018)



Gambar 6. Algoritme diagnosis asites berdasarkan serum-ascites albumin gradient (SAAG). IVC = inferior vena cava



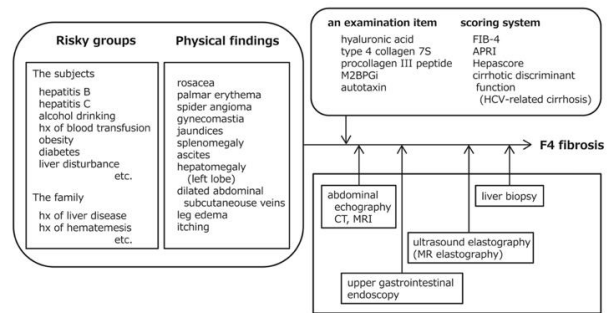
Gambar 7. Algoritma diagnosis untuk asites sirotik (Yoshiji et al., 2021)

Selain itu, disfungsi ginjal pada USG abdomen menuntut evaluasi lanjutan berupa urinalisis lengkap, rasio albumin/kreatinin urin, dan pemantauan kreatinin serial. KASL (2018) menekankan bahwa pasien sirosis dengan gangguan ginjal memiliki risiko lebih tinggi terhadap komplikasi akibat prosedur parasentesis. Pemeriksaan penunjang lain seperti ADA dan AFB perlu dipertimbangkan apabila terdapat kecurigaan TB peritonitis berdasarkan klinis atau gambaran cairan asites.

Proses diagnostik harus dilanjutkan

dengan mengombinasikan berbagai modalitas pemeriksaan non-invasif. Pendekatan ini mencakup penggunaan biomarker serum, teknik pencitraan, dan endoskopi sebagai alternatif noninvasif terhadap biopsi hati. Algoritma ini ditujukan untuk menegakkan diagnosis fibrosis derajat F4 (sirosis).

Dalam banyak kasus, penentuan etiologi sirosis tetap memerlukan pemeriksaan darah khusus atau karakteristik histologis tertentu. Beberapa parameter penting yang digunakan dalam algoritma ini antara lain APRI (*aspartate aminotransferase to platelet ratio index*) dan FIB-4 (*fibrosis-4 index*) sebagai penanda fibrosis noninvasif, serta pemeriksaan terhadap faktor risiko seperti riwayat (*history, hx*) infeksi Hepatitis C (HCV). Selain itu, biomarker M2BPGi (*Mac-2 binding protein glycosylation isomer*) juga dapat digunakan sebagai indikator tingkat keparahan fibrosis (Yoshiji et al., 2021).



Gambar 8. Algoritma Diagnosis Sirosis Hepatis (Yoshiji et al., 2021)

Pada kasus ini, pemeriksaan foto toraks dan ultrasonografi telah menunjukkan adanya efusi pleura bilateral. Temuan ini sesuai dengan rekomendasi *Korean Association for the Study of the Liver* (KASL, 2018), yang menegaskan bahwa radiografi toraks merupakan modalitas awal dalam mengevaluasi efusi pleura dan menjadi langkah penting dalam menilai kemungkinan *hepatic hydrothorax* (HH). HH merupakan komplikasi hipertensi portal yang ditandai oleh efusi pleura transudatif tanpa adanya penyakit primer pada jantung atau paru. KASL (2018) melaporkan bahwa HH terjadi pada sekitar 5–10% pasien sirosis, dengan predileksi terutama pada hemitoraks kanan, sedangkan efusi bilateral hanya ditemukan pada ±12% kasus.

Efusi pleura bilateral pada pasien ini dapat mencerminkan derajat retensi cairan yang lebih berat pada sirosis dekompensata.

*Uraian Pedoman Nasional Pelayanan Kedokteran (PNPK) Penatalaksanaan Sirosis Hati* PAPDI (2022) juga menjelaskan bahwa efusi pleura pada sirosis, termasuk bentuk bilateral, merupakan bagian dari spektrum retensi cairan akibat hipertensi portal dan perpindahan cairan melalui defek diafragma. Hal ini sejalan dengan penjelasan KASL (2018) bahwa cairan asites dapat bermigrasi melalui defek diafragma berukuran <1 cm, yaitu defek yang muncul akibat penipisan jaringan otot diafragma pada sirosis. Tekanan intratorakal yang negatif mendorong perpindahan cairan secara unidireksional dari rongga peritoneum menuju rongga pleura, sehingga efusi dapat terbentuk bahkan pada volume asites yang relatif kecil (sekitar 500 mL).

Pada kasus ini, keberadaan asites derajat lanjut semakin memperkuat dugaan bahwa efusi pleura bilateral berasal dari mekanisme HH. Meskipun demikian, baik KASL (2018) maupun PAPDI (2022) mengingatkan bahwa efusi kiri atau bilateral lebih tidak lazim dan dapat mengindikasikan etiologi lain seperti tuberkulosis pleura, keganasan, atau penyakit pankreas, sehingga interpretasi harus dilakukan secara hati-hati.

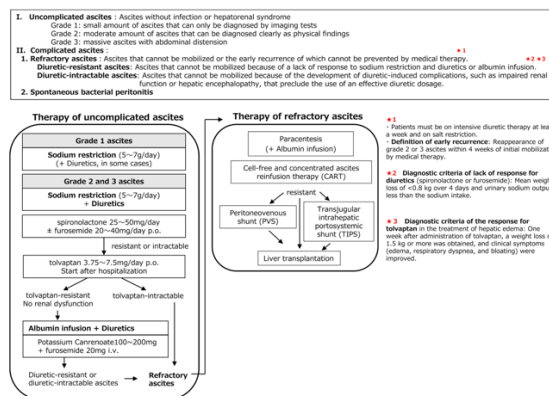
Meskipun pemeriksaan radiologi telah menunjukkan adanya efusi pleura bilateral, diagnosis *hepatic hydrothorax* (HH) belum dapat ditegakkan tanpa analisis cairan pleura. Baik KASL (2018) maupun PAPDI (2022) menegaskan bahwa evaluasi lebih lanjut diperlukan untuk memastikan apakah efusi pleura tersebut benar berasal dari mekanisme peritoneopleura yang khas pada HH atau disebabkan oleh etiologi lain.

Pemeriksaan paling penting yang harus dilakukan adalah *thoracentesis* diagnostik. KASL (2018) merekomendasikan tindakan ini sebagai langkah awal dalam evaluasi HH, dengan tujuan untuk memastikan penyebab efusi pleura, mengevaluasi kemungkinan infeksi seperti *spontaneous bacterial pleuritis* (SBPL), serta memberikan perbaikan gejala pada pasien. PAPDI (2022) juga menekankan bahwa analisis cairan pleura merupakan langkah krusial dalam membedakan efusi transudatif, yang khas pada HH dari efusi eksudatif yang lebih mengarah pada penyebab lain seperti tuberkulosis atau keganasan. Pemeriksaan cairan pleura harus mencakup pengukuran kadar protein dan albumin, pemeriksaan kadar LDH pleura, hitung

sel termasuk jumlah PMN, serta pemeriksaan Gram stain dan kultur. Diagnosis HH didasarkan pada karakteristik cairan pleura yang bersifat transudatif, ditandai oleh nilai *serum-pleural albumin gradient* (SPAG) > 1.1, kadar protein pleura < 2.5 g/dL atau rasio protein pleura/serum < 0.5, rasio LDH pleura/serum < 0.6, dan jumlah PMN < 250/mm<sup>3</sup>. Selain itu, *thoracentesis* juga berperan penting dalam mendeteksi SBPL, suatu infeksi pleura yang dilaporkan terjadi pada 10–16% pasien HH (KASL, 2018). PAPDI (2022) menambahkan bahwa SBPL perlu dicurigai terutama pada pasien sirosis dengan efusi pleura yang disertai demam, nyeri pleuritik, perburukan fungsi ginjal, atau perubahan status mental.

Selain pemeriksaan radionuklida *thoracentesis*, pemeriksaan radionuklida Tc-99m juga direkomendasikan oleh PAPDI (2022) sebagai metode untuk menegaskan diagnosis definitif HH. Pemeriksaan ini menggunakan Tc-99m sulfur koloid untuk menilai apakah terdapat migrasi *radiotracer* dari rongga peritoneum menuju rongga pleura dalam kurun waktu sekitar dua jam. Deteksi perpindahan tracer tersebut memberikan bukti langsung adanya komunikasi peritoneo-pleura melalui defek diafragma,

sehingga sangat berguna terutama pada kasus yang menunjukkan efusi pleura bilateral atau ketika diagnosis etiologi masih belum dapat dipastikan melalui pemeriksaan dasar.



Gambar 9. Algoritma Tatalaksana Asites (Yoshiji et al., 2021)

Gambar 9. menampilkan algoritma tatalaksana asites menurut Yoshiji et al. (2021), yang memberikan kerangka penatalaksanaan bertahap mulai dari intervensi dasar hingga terapi invasif. Algoritma tatalaksana asites yang digunakan mengacu pada *Evidence-based Clinical Practice Guidelines for Liver Cirrhosis* yang diterbitkan oleh *Japanese Society of Hepatology (JSH)*. Secara garis besar, tatalaksana dimulai dengan pembatasan natrium dan pemberian spironolacton sebagai lini pertama, diikuti penambahan furosemid bila respons tidak memadai. Pada kasus yang tidak responsif terhadap kombinasi diuretik, diberikan

tolvaptan, kemudian dilanjutkan dengan terapi alternatif seperti potassium canrenoate, paracentesis, CART, TIPS, atau intervensi lainnya sesuai tingkat keparahan dan respons klinis. Algoritma ini menjadi dasar bagi penentuan strategi terapi yang lebih rinci dalam penatalaksanaan asites sirosis.

Tatalaksana ascites pada sirosis memerlukan pendekatan bertahap yang dimulai dari modifikasi diet hingga intervensi invasif pada kondisi refrakter. Retensi natrium merupakan mekanisme utama pembentukan ascites, sehingga strategi awal diarahkan pada pengurangan natrium tubuh. PAPDI (2024) merekomendasikan restriksi hingga sekitar 2 gram natrium per hari (setara 70–90 mmol), sejalan dengan rekomendasi KASL (2018) yang menganjurkan pembatasan garam <5 g/hari (natrium 2 g/hari). Yoshiji H, et al. (2021) menambahkan bahwa pembatasan garam yang efektif berada pada 5–7 gram garam per hari, dengan catatan pembatasan tersebut tidak boleh sampai menurunkan nafsu makan karena risiko malnutrisi pada pasien sirosis cukup tinggi. Ketiga pedoman tersebut konsisten bahwa restriksi cairan tidak diperlukan kecuali bila

terdapat hiponatremia berat ( $\leq 125$  mmol/L), karena pembatasan cairan yang berlebihan dapat memperburuk perfusi ginjal dan respons diuretik.

Pada pasien ini, restriksi natrium <2 g/hari telah diterapkan sesuai rekomendasi pedoman tersebut, sementara pembatasan cairan 1.000–1.500 mL/hari diberikan karena adanya risiko gangguan elektrolit dan kebutuhan penyesuaian menurut kondisi klinis. Kebutuhan kalori harian juga telah diatur, dengan asupan energi 30–35 kkal/kg/hari dan protein 0,6–0,8 g/kg/hari. Meskipun rekomendasi KASL (2018) menganjurkan 1,2–1,5 g/kg/hari protein, penurunan dosis protein pada kasus ini kemungkinan mempertimbangkan risiko ensefalopati hepatic. Selain itu, pemberian makanan dalam porsi kecil dan sering (4–6 kali/hari) sesuai anjuran untuk mengurangi katabolisme.

KASL (2018) menekankan bahwa terapi ascites harus dimulai dari penanganan penyakit dasar. Pada sirosis akibat alkohol, abstinensia terbukti memperbaiki fibrosis, menurunkan tekanan portal, meningkatkan respons terhadap diuretik, dan bahkan menghilangkan ascites. Baclofen dapat digunakan untuk mengurangi

keinginan minum alkohol dan terbukti aman serta efektif pada sirosis karena alkohol. Pada sirosis akibat hepatitis B atau C, terapi antivirus yang adekuat dapat memperbaiki fungsi hati dan menurunkan komplikasi termasuk ascites. Integrasi manajemen penyakit dasar ini menjadi bagian penting dalam keseluruhan tatalaksana ascites. Pada pasien ini telah diberikan hepatoprotektor (SNMC, curcuma) serta UDCA yang mendukung perbaikan fungsi hati sesuai prinsip penatalaksanaan penyakit dasar.

Terapi farmakologis tetap menjadi komponen inti penanganan ascites. Spironolakton merupakan lini pertama, sesuai rekomendasi PAPDI (2024), Yoshiji H, et al. (2021), serta KASL (2018), yang menekankan bahwa hiperaldosteronisme sekunder merupakan mekanisme utama retensi natrium pada sirosis. Spironolakton diberikan mulai 50–100 mg/hari (KASL, 2018) dan dapat ditingkatkan hingga 400 mg/hari bila diperlukan.

Pada pasien ini telah diberikan spironolakton 100 mg/hari, yang sesuai dengan dosis awal yang direkomendasikan pedoman. Selain itu, pasien juga mendapat furosemid injeksi 1 ampul tiap 8 jam,

yang dalam praktik klinis ekuivalen dengan dosis loop diuretic yang lebih agresif karena pemberian parenteral sering digunakan pada pasien rawat inap dengan edema atau ascites berat. Secara ideal menurut PAPDI (2024) dan KASL (2018), rasio spironolakton : furosemid adalah 100 mg : 40 mg per hari untuk menjaga keseimbangan kalium serta meningkatkan natriuresis. Dengan demikian, terapi yang diberikan pada pasien ini telah mengikuti prinsip kombinasi diuretik, meskipun penyesuaian lebih lanjut dapat diarahkan agar mendekati rasio ideal tersebut sesuai evaluasi klinis dan elektrolit pasien.

Penyesuaian dosis dilakukan setiap 2–5 hari dengan target penurunan berat badan  $\leq 0,5$  kg/hari tanpa edema atau  $\leq 1$  kg/hari bila masih terdapat edema. Pada pasien ini juga ditetapkan target penurunan berat badan 500 gram/hari, yang sejalan dengan rekomendasi pedoman. KASL (2018) menegaskan bahwa diuretik harus dihentikan atau dikurangi pada kondisi seperti hiponatremia  $<120$  mmol/L, hipokalemia atau hiperkalemia berat, gagal ginjal akut, atau ketidakresponsifan terhadap terapi maksimal.

Apabila ascites tidak merespons diuretik optimal, kondisi tersebut dikategorikan sebagai

*refractory ascites*. Evaluasi kepatuhan diet rendah garam, penggunaan obat pengganggu seperti NSAID, serta adanya komplikasi seperti infeksi, perdarahan, atau progresivitas penyakit hati perlu dilakukan.

*Large-volume paracentesis (LVP)* merupakan pilihan lini pertama pada ascites refrakter menurut PAPDI (2024), Yoshiji H, et al. (2021), dan KASL (2018). Namun, tindakan ini berisiko menyebabkan *paracentesis-induced circulatory dysfunction (PICD)*, sehingga pemberian albumin intravena 6–8 g per liter cairan yang dikeluarkan menjadi keharusan. KASL (2018) juga menegaskan bahwa albumin tidak hanya mencegah PICD, tetapi juga terbukti menurunkan kejadian hepatorenal syndrome pada SBP dan meningkatkan survival bila diberikan dalam jangka panjang pada pasien ascites.

Pada pasien yang tidak merespons LVP berulang, beberapa intervensi dapat dipertimbangkan. *Peritoneovenous shunt (PVS)* adalah opsi terakhir dengan manfaat terbatas. Sementara itu, transjugular *intrahepatic portosystemic shunt (TIPS)* menjadi rekomendasi penting dari Yoshiji H, et al. (2021) dan KASL

(2018) karena lebih efektif daripada LVP dalam mengontrol ascites dan meningkatkan survival, meskipun risiko ensefalopati hepatic meningkat. PAPDI (2024) menempatkan TIPS sebagai pilihan untuk pasien dengan ascites refrakter dan fungsi hati yang masih memadai. Keputusan untuk melakukan TIPS harus mempertimbangkan ketersediaan fasilitas, risiko komplikasi, dan kondisi klinis pasien.

Pencegahan spontaneous bacterial peritonitis (SBP) merupakan aspek kritis lain. Yoshiji H, et al. (2021) serta KASL (2018) menegaskan bahwa SBP secara signifikan menurunkan prognosis dengan survival satu tahun hanya sekitar 40%. Profilaksis antibiotik selektif diperlukan pada pasien berisiko tinggi seperti dengan kadar protein ascites rendah, riwayat SBP, atau perdarahan saluran cerna. Namun, risiko resistensi bakteri harus diperhitungkan, terutama pada penggunaan norfloxacin jangka panjang.

Pendekatan nutrisi memiliki peran penting dan sangat ditekankan oleh KASL (2018) yang menjelaskan bahwa sebagian besar pasien sirosis dengan ascites mengalami malnutrisi. Rekomendasinya meliputi 2–3 g/kg/hari

karbohidrat, 1.2–1.5 g/kg/hari protein, dan 35–40 kcal/kg/hari energi, serta makan dalam porsi kecil tetapi sering. Late-evening snack 200 kcal terbukti memperbaiki status nutrisi dan mengurangi katabolisme. Suplementasi BCAA dapat dipertimbangkan terutama pada pasien dengan ensefalopati hepatic atau hipoalbuminemia, karena terbukti meningkatkan albumin, mengurangi ascites, dan memperbaiki *survival*. Zinc juga dapat diberikan bila terdapat defisiensi karena berperan dalam metabolisme albumin dan BCAA serta terbukti memperbaiki ascites.

Selain diuretik konvensional, antagonis vasopressin V2 seperti tolvaptan menjadi pilihan tambahan pada pasien nonresponsif. Yoshiji H, et al. (2021) menegaskan bahwa tolvaptan efektif meningkatkan ekskresi air bebas tanpa mengganggu elektrolit dan harus diberikan pada tahap awal ketika fungsi ginjal masih baik. Dosis yang umum digunakan adalah 7,5–15 mg per hari, dimulai dari dosis rendah dan ditingkatkan sesuai respons klinis, terutama terhadap hiponatremia. Pada pasien ini tolvaptan belum diberikan, tetapi obat ini dapat dipertimbangkan bila respons terhadap kombinasi spironolakton–

furosemid tidak optimal.

Pada kasus yang tetap tidak respons terhadap tolvaptan, terapi dilanjutkan dengan pemberian *potassium canrenoate* intravena 100–200 mg, yaitu metabolit aktif spironolakton yang tersedia dalam bentuk parenteral, dikombinasikan dengan furosemid intravena 20 mg. Pendekatan ini lazim digunakan dalam algoritma tatalaksana Jepang untuk pasien dengan asites refrakter yang memerlukan efek diuretik yang lebih kuat pada fase dekompensasi akut (Yoshiji et al., 2021)

Secara keseluruhan, tatalaksana ascites pada sirosis memerlukan pendekatan komprehensif yang mencakup kontrol retensi natrium, terapi diuretik yang terstruktur, nutrisi adekuat, pencegahan infeksi, intervensi invasif yang tepat, serta evaluasi kebutuhan TIPS dan transplantasi hati. Pedoman PAPDI (2024), Yoshiji H, et al. (2021), dan KASL (2018) memberikan kerangka ilmiah yang selaras dan saling melengkapi untuk memastikan luaran klinis yang optimal bagi pasien dengan sirosis dan ascites. Terapi yang diberikan pada pasien ini, termasuk bed rest, posisi semi-fowler, restriksi natrium, pengaturan kebutuhan nutrisi,

pemberian spironolakton 100 mg/hari, furosemid injeksi, cairan NaCl 0,9%, SNMC, UDCA, serta penyesuaian aktivitas, secara umum telah mengikuti prinsip penatalaksanaan ascites sesuai pedoman tersebut, meskipun pemantauan lanjutan dan optimasi dosis tetap diperlukan untuk mencapai hasil terapi terbaik.

### **KESIMPULAN DAN SARAN**

Tatalaksana ascites pada sirosis mengikuti prinsip retensi natrium sebagai mekanisme utama, sehingga intervensi dimulai dari pembatasan natrium, terapi diuretik terstruktur (spironolakton sebagai lini pertama, furosemid sebagai tambahan), serta penggunaan tolvaptan pada kasus yang tidak respons; pendekatan ini selaras dengan pedoman internasional dan turut mengakomodasi algoritma Jepang yang memasukkan *potassium canrenoate* intravena sebagai opsi pada ascites refrakter. Terapi juga mencakup optimalisasi nutrisi, pencegahan infeksi, albumin pada paracentesis volume besar, serta pertimbangan TIPS pada kasus yang sulit dikendalikan.

Pada pasien ini, penatalaksanaan ascites telah mengikuti sebagian besar rekomendasi pedoman, namun diagnosis etiologi ascites masih

perlu ditegakkan secara definitif, sementara tatalaksana klinis tetap diprioritaskan pada stabilisasi dan pengendalian ascites terlebih dahulu untuk mencegah komplikasi dan memungkinkan evaluasi lanjutan yang lebih akurat.

### **ACKNOWLEDGEMENT**

Penulis mengucapkan terima kasih kepada seluruh pihak yang telah berkontribusi dalam proses perawatan pasien, pengumpulan data, serta pelaksanaan penelitian ini. Penulis juga menyampaikan apresiasi kepada komite etik yang telah memberikan persetujuan dalam pelaksanaan penelitian ini.

### **CONFLICT OF INTEREST**

Penulis menyatakan bahwa tidak terdapat konflik kepentingan dalam penulisan dan publikasi artikel ini.

### **DAFTAR PUSTAKA**

Brown GC, Brown MM, Sharma S, Brown H, Smithen L, Leeser DB, Beauchamp G (2004). Value-based medicine and ophthalmology: an appraisal of cost-utility analyses. *Trans Am Ophthalmol Soc.*; 102: 177–188.

Liver KA for the S of T. KASL clinical practice guidelines for liver cirrhosis: Ascites and related complications. *Clin Mol Hepatol* [Internet]. 2018 Jul

10;24(3):230–77. Available  
from: <https://doi.org/10.3350/cmh.2018.1005>

Yoshiji H, Nagoshi S, Akahane T, Asaoka Y, Ueno Y, Ogawa K, et al. Evidence-based clinical practice guidelines for liver cirrhosis 2020. *J Gastroenterol* [Internet]. 2021 Jul 1;56(7):593–619. Available from: <https://doi.org/10.1007/s00535-021-01788-x>

Perhimpunan Dokter Spesialis Penyakit Dalam Indonesia. Buku Ajar Ilmu Penyakit Dalam. Edisi 7. Jakarta: PAPDI; 2024.

Jameson JL, Fauci AS, Kasper DL, Hauser SL, Longo DL, Loscalzo J, editors. Harrison's Principles of Internal Medicine. 20th ed. New York: McGraw-Hill Education; 2020.

Tapper, E. B., Parikh, N. D., & American Medical Association. (2023). Diagnosis and management of cirrhosis and its complications. In *JAMA* (Vols. 329–329, Issue 18, pp. 1589–1602) [Journal-article].  
<https://doi.org/10.1001/jama.2023.5997>